COLUMBIA LIBRARIES OFFSITE
HEALTH SCIENCES STANDARD
HX64063240
RD34 B38
Quelques cas de chir
RECAP

Beauregard
Quelques cas de chirurgie ...

COLUMBIA UNIVERSITY
THE
LIBRARIES
IN THE CITY OF NEW YORK
HEALTH
SCIENCES
LIBRARY

Digitized by the Internet Archive
in 2010 with funding from
Open Knowledge Commons

http://www.archive.org/details/quelquescasdechi00beau

QUELQUES CAS

DE

CHIRURGIE

AU HAVRE

JUILLET 1880 — JUILLET 1881.

PAR LE

Dr BEAUREGARD.

Ancien médecin titulaire et chirurgien suppléant
de l'hôpital du Havre.

Extrait du JOURNAL DES CONNAISSANCES MÉDICALES

PARIS

IMPRIMERIE A. PARENT, A. DAVY SUCCESSEUR.

31, RUE MONSIEUR-LE-PRINCE, 31.

—

1881

Au Docteur Gibert

Hommage de l'Auteur

Zoé Beauregard

QUELQUES CAS DE CHIRURGIE

AU HAVRE.

(1880-1881).

OUVRAGES DU MÊME AUTEUR :

1° Etudes et observations sur le Ptyalisme essentiel (*France médicale*, nos du 14 et 17 juillet 1875). In-8 de 16 pages. 1875.

2° Des difformités des doigts (Dactylolyses). Etude séméilogique accompagnée de 6 planches. J.-B. Baillière, 1875. In-8 de 112 pages. 1875.

3° Etude sur la syphilis congénitale (de la dactylite syphilitique en particulier) avec 3 planches. (*Annales de Gynécologie*, nos d'août, septembre et décembre 1876).

4° Etude sur un cas intéressant de traumatisme de la face (*France médicale*, nos 63 et suivants). 1876.

5° De la Pseudo-Paralysie générale syphilitique (*Journal des Connaissances médicales*. 1879.)

QUELQUES CAS

DE

CHIRURGIE

AU HAVRE

JUILLET 1880 — JUILLET 1881.

PAR LE

Dr BEAUREGARD,

Ancien médecin titulaire et chirurgien suppléant
de l'hôpital du Havre.

Extrait du JOURNAL DES CONNAISSANCES MÉDICALES

PARIS

IMPRIMERIE A. PARENT, A. DAVY, SUCCESSEUR.

31, RUE MONSIEUR-LE-PRINCE, 31.

1881

~~Webster City~~
RD34
B35

QUELQUES CAS DE CHIRURGIE

AU HAVRE

Dans le cours de l'année, il m'a été donné de rencontrer par la ville plusieurs affections chirurgicales rares, et de pratiquer quelques opérations graves, dont il m'a semblé intéressant de réunir les observations dans ce travail.

Simple praticien, éloigné de tout centre médical et n'appartenant à aucun hôpital, mon intention ne peut être de m'étendre beaucoup et de trouver dans chaque cas matière à une leçon. Je me bornerai donc à rapporter les faits, et si, au cours du récit, j'émets un avis, il sera toujours appuyé sur l'opinion des maîtres français ou étrangers dans les travaux desquels j'ai puisé les notions nécessaires pour mener à bien ces diverses opérations. Ce n'est donc pas la nouveauté et l'originalité dans les idées que je rechercherai ici. Mais je m'attacherai à indiquer clairement les diverses phases des affections que j'ai eu à combattre chirurgicalement. Je montrerai le chemin par lequel je suis arrivé à prendre tel ou tel parti; je résumerai parfois, dans un court historique, les études bibliographiques où j'ai été entraîné par la nature du mal que je voulais combattre; enfin, mon but étant surtout de montrer les moyens d'action employés et les résultats obtenus, je serai avant tout sincère, et ne reculerai point devant l'énonciation et la description complète des accidents qui ont pu survenir comme suites de l'acte chirurgical.

En ce dernier point surtout on peut rendre d'utiles services; car si tout chirurgien est empressé de publier ses succès, de les présenter devant les sociétés savantes, bien peu ont la conscience et comprennent le devoir de publier tout ce qui leur arrive d'intéressant, et, au premier chef, les revers qui ont pu, malgré toutes les précautions, suivre une intervention jugée nécessaire.

Columbia University
Health Sciences Library

J'ai la satisfaction, je n'oserais dire le regret, de voir cette tâche rendue facile par les résultats que j'ai obtenus.

Sur sept cas sérieux, en effet, plusieurs accidents se sont présentés, mais pas une fois la vie des malades n'a été véritablement mise en cause, et cependant comme on le verra nous avons eu à faire aux affections les plus diverses et quelquefois les plus graves.

Aussi les observations qui vont suivre n'ont-elles point été groupées d'après leurs véritables relations scientifiques. Entreprises de juillet 1880 à juillet 1881, je les présenterai au lecteur dans l'ordre où se sont pratiquées les différentes opérations qui les concernent.

Je le répète, ce ne sont point des leçons que je publie ; c'est un simple aperçu du terrain chirurgical sur lequel j'opère, et par la suite des mois on verra ce que j'ai rencontré.

Me contentant de rapporter les grandes opérations entreprises, je laisserai dans l'oubli bien des interventions parfois intéressantes pour le praticien, mais qui ne revêtent aucun intérêt scientifique ou chirurgical.

---

10 JUILLET 1880.

OSTÉOTOMIE SOUS-CUTANÉE ET LINÉAIRE DANS LE GENU VALGUM DES ADOLESCENTS.

Le 12 novembre de l'année 1879, j'avais déjà eu l'honneur de présenter devant la Société de chirurgie un cas de genu valgum guéri par l'ostéotomie linéaire et sous-cutanée.

Une observation rapide, dans laquelle je mentionnais en quelques traits la méthode par moi suivie, accompagnait cette présentation. Le 31 décembre, M. Terrillon rapporteur, m'adressait quelques critiques au sujet de l'opportunité du procédé opératoire, qu'il considérait comme dangereux et capable d'entraîner de redoutables complications. Il ne cachait pas sa préférence pour l'ostéoclasie mécanique, et s'appuyait pour soutenir son opinion sur deux expériences faites sur les cadavres de deux jeunes gens de 18 ans.

Vers le commencement de janvier 1880, un nouveau cas de genu valgum chez un adolescent de 18 ans environ s'offrit à mon examen, dans des conditions presque analogues à celles que j'avais rencontrées chez mon opéré de l'année précédente. Le sujet, âgé de 17 ans et demi, présentait un genu valgum très prononcé de la jambe droite.

Après avoir longuement réfléchi aux critiques autorisées dont j'avais été l'objet, après avoir pris connaissance de l'appareil préconisé par M. Terrillon pour l'ostéoclasie mécanique, convaincu d'ailleurs de l'innocuité absolue de l'ostéotomie linéaire et sous-cutanée, que j'avais été le premier à pratiquer en France, je me suis décidé à renouveler l'opération incriminée, avec l'intention, si mon objectif était atteint, de présenter le cas devant la Société, et de lui exposer en détail les raisons qui me semblaient militer en faveur de cette méthode. (Cette présentation a eu lieu le 10 novembre 1880.)

Voici l'observation à laquelle a donné lieu cette opération :

Edouard-Alexandre Lemardeley, âgé de 17 ans et 7 mois, est un garçon blond et maigre, d'un naturel actif, entreprenant et

enjoué. Ses parents sont d'une bonne constitution, et il a joui d'une excellente santé pendant toute son enfance. Toutefois, sous l'influence de la misère et des privations, il a vu survenir vers sa treizième année une légère déformation du coude droit amenant quelque gêne dans les mouvements d'extension et de flexion.

L'année suivante, voulant, par défi, soulever un poids trop lourd, il ressentit une violente douleur dans le genou droit. Il avait au moment de cet effort les jambes écartées, et c'est à cette mauvaise position qu'il attribue la déformation, d'ailleurs peu considérable, qui survint alors. Avec le temps, cette déviation s'accentua; la jambe gauche, sur laquelle il avait pris l'habitude de s'appuyer de préférence, fut atteinte à son tour, mais d'une façon bien moins grave.

Une épreuve photographique, que j'ai eu l'honneur de soumettre à la Société de chirurgie, montrait combien grande était la déformité.

L'angle formé par le genou droit mesurait 140 degrés.

La perpendiculaire abaissée du bord inférieur de la rotule sur un cordon reliant le grand trochanter et la malléole interne avait une longueur de 15 centimètres.

Une attelle appliquée le long de la face interne de la cuisse s'éloignait à 17 centimètres de la malléole interne.

Le tibia offrait une torsion très prononcée de dedans en dehors et une courbe à convexité antérieure. Le pied était dans l'abduction. Enfin, la déviation disparaissait dans la flexion forcée du genou.

Dans ces conditions, la claudication était très prononcée et la marche absolument irrégulière. Le genou malade venait à chaque pas heurter le genou gauche. Enfin, dans la station debout, le corps était fortement incliné à droite.

La situation du sujet était, on le voit, pénible, humiliante, et avait amené le plus vif désir d'une prompte guérison.

Le 10 juillet, en présence de MM. Ch. Monod (de Paris) et Garel (de Lyon), je fais, assisté de MM. les Drs Lecam et Powilewicz (du Havre), une incision de 1 centimètre sur la partie interne de la cuisse, à 3 centimètres de l'interligne articulaire fémoro-tibiale. Cette incision, allant du premier coup jusqu'à l'os, correspond à l'interstice des muscles droit interne et couturier, et le bistouri atteint le condyle interne au niveau du tubercule sur lequel s'insère le tendon du grand adducteur.

Ce point de repère trouvé, je commence la section du condyle à l'aide d'un ciseau taillé en biseau sur les deux faces et large de

1 centimètre. L'incision permettait tout au plus le passage de l'instrument.

Avec un maillet de plomb, je commence alors à sectionner transversalement les lamelles osseuses, en ayant soin de pousser toujours mon ciseau un peu en avant, vers la partie antérieure du condyle. Le tubercule du troisième adducteur est, en effet, sur un plan postérieur au reste du condyle, et par une incision directement transversale on risquerait d'entrer dans le creux poplité et d'y déterminer de graves lésions.

La section s'opéra lentement, mais facilement. Les trois quarts de l'os environ furent intéressés, et le Dr Lecam put du premier effort déterminer la fracture du pont osseux que j'avais respecté. (Qu'il me soit permis de faire remarquer que ce rapide résultat était dû à l'habitude du ciseau que j'avais pris dans les expériences cadavériques. Lors de ma première opération d'ostéotomie linéaire, j'avais été obligé de revenir par trois fois à la section des lamelles osseuses avant d'obtenir la fracture de l'os.)

L'opération n'a pas duré vingt minutes.

Les bords de la petite incision sont accolés par deux points de suture, et un appareil plâtré provisoire est appliqué pendant que le malade est encore endormi.

Le pansement de Lister a été suivi dans toute sa rigueur.

Le soir de l'opération, le pouls indique 78 pulsations et le thermomètre 38°.

Le 11 juillet. Le malade a été très calme ; il accuse quelques élancements dans la cuisse au niveau de la section osseuse. Pansement de la plaie. Pas de suintement. La suture, cependant, semble un peu bridée. Pouls, 78. Thermomètre, 37,8.

Le 12. Un peu de gonflement du côté de l'articulation, mais la pression au niveau de la plaie ne détermine aucune douleur. L'état général se maintient satisfaisant. Pouls, 72. Thermomètre, 37,5.

Le 13. Application d'un appareil plâtré solide, l'appareil provisoire ne remplissant pas suffisamment ses fonctions. Pouls, 68. Thermomètre, 37,3.

Le 15. Les sutures sont enlevées. Il y a eu réunion par première intention.

Le 20. Afin d'obtenir le redressement complet, je sectionne la bande externe de l'appareil plâtré, et j'interpose entre le fragment supérieur et le fragment inférieur un écarteur disposé de manière

à repousser constamment la jambe en dedans et à exagérer même légèrement le redressement.

Le 31. Le gonflement modéré de l'articulation que j'ai mentionné tout à l'heure a complètement cessé. Je suis obligé de donner quelques tours à l'écarteur pour maintenir la pression qu'il doit exercer sur la jambe.

Enfin, le 2 août, vingt-deux jours après l'opération, la consolidation est obtenue et le malade peut faire quelques pas.

Depuis lors, le rétablissement s'est fait rapidement et le redressement est très satisfaisant. (Une épreuve photographique du résultat fut présenté à la Société.) Le genou gauche est maintenant plus élevé que le droit. La marche est ferme et assurée.

Il y a quelques jours, j'ai eu l'occasion de rencontrer mon opéré et j'ai pu me convaincre, malgré les craintes qui avaient été formulées, que la situation avantageuse du malade ne s'est point modifiée depuis près d'un an.

Cette observation rappelle dans ses résultats le succès que j'avais présenté l'année précédente à la Société de chirurgie.

Mais, dans ses détails, certaines dissemblances m'ont frappé, — qui ont leur importance relativement au choix du procédé opératoire.

Chez mon premier opéré, l'os offrait une densité, une dureté considérables; il y avait une véritable éburnation du tissu osseux. La section fut lente, laborieuse et pénible; l'ostéoclasie complémentaire offrit quelques difficultés, et il fallut revenir par trois fois à la section du pont osseux avant d'en obtenir le brisement. (Peut-être, comme je l'ai dit plus haut, y a-t-il là le fait d'un manque d'habitude). Mais outre cela, le malade n'offrait aucune autre trace de rachitisme, et cependant tout nous faisait supposer l'existence d'une altération ostéogénique encore active (la lésion ne remontait pas à plus de six mois).

Dans le second cas, au contraire, le sujet était atteint de nombreuses manifestations de la distrophie osseuse. Le coude, les deux genoux sont atteints, et cela depuis déjà longtemps. Tout nous porte à croire à un rachitisme arrivé à la période d'éburnation.

Néanmoins, le premier, le plus récemment atteint, chez lequel le processus semble en pleine activité, est déjà passé à la période d'éburnation. Le second cas, chez lequel les lésions existent depuis quatre années, chez lequel les déformations ne sont pas

accentuées depuis plus d'une année, est au contraire en plein ramollissement.

S'il nous eût été donné de choisir dans le premier cas entre l'ostéotomie et l'appareil Collin, point de doute que nous n'eussions adopté l'ostéoclasie mécanique, et nous aurions probablement rencontré quelques difficultés. Dans le second cas, au contraire, l'appareil aurait peut-être obtenu un nouveau succès, et cependant, par les raisons que nous venons d'indiquer, l'ostéotomie nous semblait opportune.

Mais de ce fait qu'un procédé semble mieux qu'un autre applicable au cas étudié, il ne s'ensuit pas qu'on doit le préférer s'il offre quelques dangers réels.

Le 25 mai 1880, le docteur J. Bœckel communiquait à l'Académie de médecine les heureux résultats qu'il avait obtenus par l'ostéotomie extra-articulaire dans trois cas de genu-valgum chez des adultes de 22 et de 28 ans. Dans son mémoire, l'auteur constate que l'ostéotomie chez l'adulte est, somme toute, une opération d'une certaine gravité. « Malgré la sécurité que donne le pansement de Lister, dit-il, mon avis est qu'il ne faut pas en abuser; mais de là à le rayer des cadres de la chirurgie, il y a exagération.

Certes, l'appréciation de mon éminent confrère m'eût vivement touché, et j'aurais hésité à agir si mon intention eût été de pratiquer l'ostéotomie d'après la méthode du Dr Bœckel.

En somme, je me contente de faire une simple section de l'os, l'incision de la peau est aussi étroite que possible, et j'ai soin de ne pas intéresser les parties molles. Grâce à la vaporisation d'eau phéniquée qui enveloppe ce champ opératoire restreint, je me crois à l'abri de tout danger.

Bien autres sont les principes suivis à Strasbourg. De larges incisions sont pratiquées, ayant 7 et 8 centimètres d'étendue; à l'aide d'un large ciseau et du marteau d'acier, un coin osseux considérable est enlevé. L'ostéotomie est totale et on ne regarde pas à ouvrir largement le canal médullaire.

Il ne faut pas s'étonner par suite que dans le relevé de 226 cas d'ostéotomie chez l'adulte, l'auteur ait trouvé 5 morts et un certain nombre d'accidents plus ou moins graves.

On voit par là combien diffèrent les deux procédés, combien l'un est inoffensif et s'inspire des prudents principes adoptés dans la ténotomie et la myotomie, combien l'autre au contraire est vraiment grave et comparable aux plus dangereuses résections.

Et néanmoins, malgré les accidents qui peuvent survenir à la

suite de l'ostéotomie cunéiforme, l'auteur ajoute : « Quant à l'appareil de M. Collin, je suis le premier à en reconnaître les avantages chez l'enfant et chez l'adolescent, je serais tout disposé à m'en servir chez l'adulte, s'il m'est prouvé qu'il permet de redresser des sujets de 20 ans et plus, sinon, je pratiquerais l'ostéotomie du fémur ou du tibia.

Cette manière de voir a été à ma connaissance partagée par deux chirurgiens, depuis que j'ai fait connaître l'observation qui précède :

Dans la discussion qui eut lieu devant la Société de chirurgie le 30 mars 1881, au sujet de ma présentation, M. Terrrillon a déclaré que « si on pouvait prévoir la rupture des ligaments, on « devrait préférer l'ostéotomie. J'ai pratiqué cette opération sur un « malade à qui M. Verneuil avait fait antérieurement le redres- « sement sans produire le décollement épiphysaire. »

Enfin au Havre même, un chirurgien de l'hôpital qui lors de ma première ostéotomie m'avait fait plus d'une représentation au sujet de ma détermination qu'il considérait comme téméraire, vient de pratiquer ces temps derniers cette même opération, des essais tentés avec l'appareil Collin lui ayant donné des résultats peu satisfaisants.

Il faut noter que dans ces deux opérations l'ostéotomie linéaire telle que je l'ai préconisée devant la Société de chirurgie a été préférée à la méthode d'ostéotomie cunéiforme. Elles sont par suite le corollaire de l'observation que je viens de publier.

---

25 NOVEMBRE 1880.

OSTÉOTOMIE TOTALE ET CUNÉIFORME DU TIBIA, OSTÉOCLASIE DU PÉRONÉ.

Les réflexions que m'ont suggéré le procédé de J. Bœckel relativement à l'emploi de l'ostéotomie cunéiforme appliquée au genu valgum ne sauraient faire croire toutefois à une préférence exclusive de ma part pour l'ostéotomie linéaire et sous-cutanée.

Que, débutant dans ce genre d'opérations, j'aie trouvé la section linéaire plus simple, plus rationnelle même, le fait n'aurait rien qui pût étonner, J. Bœckel ayant lui aussi débuté par de simples sections. Mais où je trouve dans le chirurgien de Strasbourg une certaine tendance à l'exclusivisme, c'est dans la faveur qu'il accorde aujourd'hui à sa seconde méthode de l'ostéotomie totale, et dans l'application qu'il en fait au genu valgum. Pourquoi ne pas s'en tenir à une imitation de la nature? J'ai, l'an dernier, rencontré dans ma clientèle une enfant de 10 ans, qui, par suite d'une « maladie d'enfance » boitait beaucoup et marchait difficilement. Une chute dans un escalier amena une fracture de cuisse pour laquelle je fus appelé. Au bout de quelques semaines le membre avait repris sa solidité; la courbure du fémur qui déterminait antérieurement la claudication avait disparu, et l'enfant ne boitait plus.

Ainsi agissent l'ostéoclasie manuelle et l'appareil Collin. Toutefois le voisinage de l'articulation du genou rendrait une fracture difficile et dangereuse, si on ne pouvait compter sur le décollement de l'épiphyse et de la diaphyse, décollement facilement obtenu dans l'enfance. Si, dans deux cas, j'ai préféré l'ostéotomie à l'ostéoclasie, c'est que les sujets étaient âgés de plus de 17 ans, et que je n'étais pas certain d'obtenir un décollement épiphysaire. La section simple étant ce qui se rapproche le plus de la fracture, je devais la préférer.

Ajoutons qu'au fémur, la largeur de la plaie osseuse assure un point d'appui suffisant pour faire basculer les deux fragments

dans des limites permettant le redressement de déviations considérables.

Au contraire, en d'autres régions du squelette, la section osseuse étant plus étroite, il y a lieu de redouter, dans la courbure prononcée, un chevauchement des deux fragments, ce qui exposerait à un raccourcissement notable et nécessiterait une extension quelquefois difficile à établir.

Dans les cas de cette nature, je préfère l'ostéotomie cunéiforme et totale, comme le montre l'observation suivante :

Gustave Montanet, âgé de 47 ans, demeurant au Havre depuis huit ans, a toujours joui d'une santé excellente. Il mentionne, toutefois, une hémoptysie survenue à 35 ans, qui ne s'est point renouvelée. Rien dans les antécédents ne permet de penser à une tuberculose latente acquise ou héréditaire.

A l'âge de 7 ans, il s'est fracturé la cuisse droite, et il en est résulté un léger raccourcissement, déterminant un peu de claudication quand le sujet a fait une longue marche.

Le 17 juillet 1879, accident grave au pied droit. A ce moment commence l'histoire des péripéties qui ont amené notre intervention.

En descendant de voiture, le blessé s'est déterminé une luxation double de l'astragale en avant et en dehors avec fracture de cet os et de la malléole interne.

Le pied est dans une adduction tellement prononcée que le calcanéum vient presque effleurer le tibia à quelques centimètres au-dessus de la malléole interne. La plante regarde directement en dedans et la pointe est portée en dedans et en bas. En outre, le pied paraît plus long et le peroné fait en dehors une saillie considérable. La tête et la poulie articulaire de l'astragale se sentent très nettement à la partie antérieure et externe de la malléole péronière. En cet endroit la peau est tendue, amincie, comme prête à se déchirer.

C'est en cet état que le blessé arriva à l'hôpital, dans le service du chirurgien que je suppléais.

Après quelques efforts de redressement, le malade n'étant pas chloroformé, je pus réduire l'astragale, le fragment externe rentrant le premier et déterminant une crépitation très nette. Le pied alors reprit la position normale; mais l'arrachement du ligament latéral externe de l'articulation tibio-tarsienne et la fracture de la malléole interne expliquent la tendance très grande qu'avait le pied à reprendre sa position vicieuse.

Je fis appliquer un bandage afin d'immobiliser le membre réduit et, six jours après, le gonflement ayant disparu, on fixa le pied et la jambe dans un appareil plâtré. Deux jours après, je remettais le service entre les mains du titulaire.

Quand on leva l'appareil, — au seizième jour, — on constata une gangrène étendue des péroniers latéraux et une eschare profonde du talon. Le pied sans être aussi luxé qu'au moment de l'accident était toutefois en semi-luxation prononcée, et dans cette position ne pouvait être d'aucune utilité. La présence des eschares empêchant peut-être toute tentative nouvelle de réduction, l'amputation seule fut proposée. Plusieurs médecins et chirurgiens, tant de l'hôpital que de la ville, furent appelés à voir le blessé, et tous se prononcèrent pour l'amputation.

Sur mon conseil, elle fut absolument refusée.

La cicatrisation des plaies fut longue, et n'était pas encore entièrement terminée quand le malade sortit de l'hôpital, le 14 février 1880, sept mois après son entrée.

A cette époque, les péroniers étant détruits, le jambier antérieur, par manque d'équilibre, avait entraîné le bord interne du pied en haut et en dedans; la subluxation de l'astragale et l'écrasement de la malléole interne avaient porté le talon aussi en haut et en dedans; le bord externe du pied reposait sur le sol, surtout vers la pointe représentée par le petit orteil; le gros orteil, au contraire, était à la hauteur du talon, relevé comme je l'ai dit. Les mouvements de l'articulation étaient à peu près nuls.

L'aspect général était celui d'un pied bot varus équin.

Cette situation était encore aggravée par le gonflement considérable de la jambe, par l'œdème de l'avant-pied et par la sensibilité extrême des orteils, incapables du moindre mouvement.

En un pareil état, la marche était impossible, et, quand les plaies furent cicatrisées, le blessé dut recourir à l'usage des béquilles.

Le printemps et l'été se passèrent ainsi, et le malade ne voyait plus de ressource que dans l'amputation, quand je lui proposai l'ostéotomie, qu'il s'empressa d'accepter.

Le 25 novembre 1880, à 10 heures du matin, le malade est chloroformisé. MM. les Drs Lecam, Lecesne, Gérard, Laurent et Pavilewicz, assistent à l'opération.

L'anesthésie obtenue, j'essaie de redresser le pied à l'aide d'une forte pression exercée avec les mains. Toutes les tentatives restant infructueuses, je fais une incision longitudinale de 5 centimètres, commençant à 3 centimètres de la mortaise tibiale, à un demi-centimètre en dedans de la crête du tibia, et parallèle à ce

point de repère. Cette incision, allant du premier coup jusqu'à l'os, intéressait le périoste, qui fut alors récliné à l'aide du détache-tendon de Ollier. Ce temps de l'opération demanda une dizaine de minutes. Le périoste était assez adhérent, et notablement vasculaire. Bien que je n'aie point jugé à propos d'employer la bande d'Esmarch, il n'y eut point d'hémorrhagie.

Le périoste décollé, j'appliquai un fort ciseau mesurant 25 millimètres de largeur sur l'os. L'écartement des bords de la plaie n'étant pas suffisant, et le ciseau menaçant d'entamer la peau, je prolongeai mon incision vers le genou, dans une longueur de 2 centimètres ; j'achevai le décollement du périoste et appliquai obliquement le ciseau, pour pratiquer une première section inférieure et oblique de haut en bas et de dedans en dehors. A ce moment, le malade, qui s'était endormi très difficilement, éprouve une syncope. Le cœur et la respiration s'arrêtent, le facies s'altère rapidement, prenant l'aspect cadavérique. Quelques soins, rapidement donnés, font cesser ces symptômes alarmants, et l'opération est continuée.

Le ciseau, appliqué alternativement dans les deux sections supérieure et inférieure que j'ai pratiquées dans l'os, me permet d'enlever un coin en forme de V. Ces sections sont facilement faites à l'aide du maillet de plomb. L'écoulement de sang déterminé par la rupture des trabécules osseuses est peu considérable.

L'excision faite, je cherche à rompre l'os ; mais la résistance est trop grande encore, et force est d'en enlever une nouvelle portion. Le canal médullaire est largement entamé, ainsi que le segment postérieur du cylindre osseux, que je ne sectionne pas complètement. Je n'ai plus alors qu'une très faible résistance à vaincre, déterminée par la légère lamelle que j'ai respectée. Le péroné s'opposant encore à ce que le pied fût ramené dans une direction utilisable, j'en détermine la fracture, qui donne lieu à une crépitation caractérisque, perçue par tous les assistants. L'écartement des deux fragments du tibia et de 20 à 25 millimètres. Ces deux fragments n'ont point de tendance au chevauchement.

L'opération, chloroformisation comprise, a duré trois quarts d'heure.

Elle a été faite sous le jet phéniqué de Lister, et après réunion par quelques points de suture entortillée (épingle et soie phéniquée), la plaie est pansée d'après la même méthode. Le malade n'a perdu qu'une quantité de sang insignifiante.

Le membre est placé dans une gouttière métallique ouatée.

Le malade, transporté dans son lit, se réveille rapidement, et n'accuse aucune douleur. Vessie de glace.

L'après-midi se passe tranquillement. Quelques soubresauts. Le soir, la température est à 38,2, et le pouls indique 78 pulsations.

Le 26 novembre. Pansement à 9 heures du matin. Pas de douleur. Abondant épanchement de liquide plastique; un peu de sang au-dessous du protective. Température du matin, 37,2. Pouls, 70.

La journée est tranquillement passée. Température du soir, 38°. Pouls, 70.

Le 27 novembre. Au pansement, je constate un gonflement assez notable de la jambe et du pied, les sutures semblent un peu bridées. Toujours de la sérosité et du sang, mais pas de suppuration. J'enlève une épingle qui semble irriter la plaie. Le malade est allé à la garde-robe pendant la nuit. Température du matin, 37,7. Pouls, 70. Température du soir, 38°. Pouls, 70.

Le 28 novembre. État général très satisfaisant, langue belle, appétit, etc. Pas de douleur. Dort bien la nuit. La jambe est en bon état. Je ne fais pas de pansement. Température du matin, 37,4. Pouls, 64. Température du soir, 37,8. Pouls, 60.

Le 29 novembre. Au pansement, j'enlève les sutures. Réunion par première intention de toute la plaie. Quelques fils de soie phéniquée, que j'avais laissés à l'angle inférieur de la plaie, en manière de drain, sont retirés. État local très satisfaisant; la jambe a beaucoup diminué. Température du matin, 36,9. Pouls, 59. Température du soir, 37°. Pouls, 69.

Le 30 novembre. Au matin, le malade est allé à la garde-robe. Le fait de la réunion par première intention est constaté par MM. les Drs Gibert et Lecesne, qui assistaient au pansement. Les fils de suture, qui avaient été laissés sur la plaie comme soutien, sont enlevés. Le pied est dans une bonne direction. Il est possible, vu l'état de la jambe, de sentir le chevauchement des fragments du péroné, qui a subi un mouvement de torsion portant le fragment inférieur en haut et en avant. L'état général est toujours excellent. Température du matin, 36,6. Pouls, 60. Température du soir, 37,5. Pouls, 68.

Du 1er décembre au 25 décembre. Rien d'intéressant à noter; la consolidation suit une marche normale. Le pied est parfaitement redressé; les douleurs sont très rares. La plaie se cicatrise complètement. Le thermomètre varie entre 36,6 et 37,4, le pouls entre 60 et 80.

Le 27 décembre. Le blessé, sentant sa jambe suffisamment solide, pense à rentrer chez lui (l'opération avait eu lieu dans un

local que j'avais mis à la disposition du malade). Le transport s'effectue dans de bonnes conditions.

Depuis lors, la consolidation s'est affirmée. La marche, d'abord avec deux cannes, puis avec un seul bâton, est devenue facile, et, moyennant une semelle de 2 centimètres de hauteur, le malade peut maintenant marcher sans aucun soutien.

Je crois toutefois qu'une ulcération, au niveau de la malléole péronière, s'est produite à la suite d'une marche trop prolongée. Mais ce léger accident n'a entravé en rien le résultat obtenu, et maintenant le blessé, en pleine jouissance de son membre, ne regrette plus d'avoir résisté aux conseils qu'il avait reçu de se laisser amputer.

L'observation qu'on vient de lire se recommande surtout à l'attention du lecteur par les péripéties qui ont précédé l'opération.

Certes, il n'est point rare, même entre les mains les plus habiles, de voir le plâtre déterminer des accidents. Mais, dans l'espèce, je me suis souvent demandé si l'appareil seul devait être mis en cause, et si la distension subie par les filets nerveux, au moment de la luxation du pied, ne pouvait pas entrer pour quelque chose dans la nécrose des péroniers. Mon avis, à cet égard, s'appuie sur l'aspect qu'avait pris le pied, sur la sensibilité anormale des orteils, et sur l'apparition de phlyctènes sur le dos du pied, phlyctènes suivies elles-mêmes de petites eschares profondes. Cela me rappelait assez les troubles trophiques dont je me suis occupé dans ma thèse (*Des difformités des doigts*, 1875), au sujet des affections dactyliennes de la lèpre.

Quoi qu'il en soit, devant l'impossibilité où l'on se croyait de ramener le pied dans une meilleure direction, à cause des eschares, trois procédés se présentaient, de débarrasser le malade de ses béquilles : l'amputation, l'ostéo-arthrotomie, et l'ostéotomie cunéiforme.

L'amputation, procédé radical, d'une simplicité manifeste, présentait au point de vue du pronostic une gravité bien plus grande que l'ostéotomie. Car, si l'amputation secondaire est relativement bénigne, il ne faut pas oublier qu'en amenant dans l'économie tout entière une perturbation, elle détermine souvent dans cet âge, relativement avancé, des accidents mortels. D'ailleurs, le pied, remis en situation de servir à la marche par l'ostéotomie, pouvait être considéré comme un pilon fixé au tibia, et dispensait de toute manifestation, et point n'est besoin de rappe-

ler la satisfaction morale qu'éprouve tout blessé en conservant un membre menacé.

L'ostéo-arthrotomie ne me semblait point indiquée, pour cette raison que l'articulation, presque complètement ankylosée, ne l'était point assez pour faire penser à une ankylose osseuse. La destruction des péroniers latéraux ne permettait pas, en outre, d'espérer que l'on pût maintenir le pied dans une bonne situation, après restauration de l'articulation.

L'ostéotomie, à quelques centimètres au-dessus de l'article, avait, il est vrai, l'inconvénient de déterminer une *courbure de compensation* disgracieuse, et de prononcer davantage le raccourcissement du membre; mais elle mettait le malade à l'abri de redoutables complications, redressait le pied, assurait la marche d'une façon certaine, et n'exposait point au danger d'une arthrite aiguë, ou de la production d'une déviation nouvelle.

Quant à l'opération en elle-même, certains s'étonneront peut-être de voir qu'après avoir sectionné le tibia je n'aie pas fait également l'ostéotomie du péroné. Je répondrai que des expériences faites à Clamart dans le laboratoire de M. Tillaux, avec le concours de M. E. Notta, m'avaient permis de reconnaître combien est facile la fracture du péroné et comment il est presque impossible avec le ciseau de ne pas léser l'artère péronière.

On peut le remarquer, je n'aime pas à employer la bande d'Esmarch, quand il s'agit d'ostéotomies, mais il me faut, par cela même, prendre certaines précautions et surtout épargner les artères importantes.

Deux mots quant au pansement : la gravité des eschares déterminées par l'appareil plâtré, lors du premier accident, expliquent surabondamment pourquoi je me suis contenté de mettre simplement le membre dans une gouttière métallique ouatée.

Ce qui, dans cette observation, doit surtout être mentionné, c'est que sans amputation le malade a pu marcher, grâce à l'ostéotomie.

27 FÉVRIER 1881.

OVARIOTOMIE.

Dans les deux observations qui précèdent, j'avais en vue l'amélioration du malade, et dans le dernier cas laconservation d'un membre. Il s'agit maintenant d'une opération moins intéressante peut-être au point de vue chirurgical, mais plus importante quant aux services qu'elle peut rendre.

C'est l'existence même de la malade qui est menacée, et par l'intervention on lui rend souvent de longues années de vie.

Acceptée de tous et journellement pratiquée par nos maîtres, cette opération, conquête de la chirurgie contemporaine, est appelée à rendre de nombreux services.

Depuis six ans que j'exerce dans la ville, j'ai pu observer déjà, dans ma clientèle particulière, 7 cas de kystes de l'ovaire, et les quelques détails suivants montrent qu'il n'y a de ressource que dans l'ovariotomie.

1° 1875. Femme de 46 ans, très vigoureuse; kyste multiloculaire; grande loge ponctionnée, liquide très épais; injection iodée. Péritonite grave. La malade se rétablit, mais succombe quelque temps après à l'épuisement.

2° 1876. Femme de 40 ans, pauvre, ayant eu plusieurs enfants. Atteinte de kyste multiloculaire à grandes loges, contenant un liquide très épais et granuleux. Avait été ponctionnée antérieurement. Je cherchai à relever ses forces abattues; mais la débilitation s'accrut, en même temps que la production morbide prenait un énorme développement. La terminaison fatale ne se fit pas longtemps attendre.

3° 1876. Vieille dame de 60 ans. Kyste uniloculaire; ne s'est point décidée à suivre le conseil de ceux de nos confrères qui l'ont engagée à se rendre à Paris pour y être opérée. Je propose une ponction, qui ne peut être faite. La malade succombe à son affection l'année suivante.

4° 1878. Une fermière de Saint-Jean-d'Aptôt, à quelques lieues du Havre, présentait un kyste très volumineux. Je prends mes dispositions en vue de l'ovariotomie. Quelques jours avant que

la malade fût transportée dans un local que j'avais fait préparer, elle ressentit une violente douleur dans le ventre, et succomba en quelques heures à une péritonite suraiguë.

5° 1879. Kyste multiloculaire. Ponction donne 3 litres d'un liquide couleur chocolat. La malade refuse l'opération. Mort quelques mois après par péritonite.

6° 1880. Cultivatrice, demeurant près Harfleur, atteinte depuis cinq ans d'un énorme kyste multiloculaire. Avait consulté de nombreux médecins. Plusieurs péritonites mettent à diverses reprises sa vie en danger. Enfin, se décide à demander l'opération, alors que l'épuisement ne lui laisse plus que quelques heures à vivre.

Je ne mentionne ici que les cas où je fus directement en cause; mais il en est de nombreux autres dont on m'a entretenu, et que je passe sous silence.

Ces faits montrent la fréquence de la maladie dans notre ville, et on ne s'étonnera pas qu'à trois reprises déjà on ait cherché dans l'ovariotomie le seul remède efficace.

Ces trois opérations eurent une issue malheureuse.

L'observation suivante est le premier succès remporté au Havre, et à ce titre je la crois intéressante.

Mme V..., âgée de 46 ans, constitution robuste, taille petite, un peu d'embonpoint, me fait demander chez elle, dans le courant du mois de mars 1880. Elle a été réglée à 13 ans. Elle est devenue enceinte à 39 ans. L'accouchement a été long et pénible, mais naturel (enfant mort-né). S'est bien rétablie de sa couche. Toutefois a eu pendant les six mois qui ont suivi de fréquentes douleurs dans le ventre.

Il y a un an, elle éprouva dans le flanc gauche de violents lancements, contre lesquels des cataplasmes et des vésicatoires furent employés (mai 1879). Le ventre commença alors à se développer. On crut à une grossesse, et pendant sept ou huit mois on conserva cette opinion, bien que la malade s'étonnât que la régularité des menstrues n'eût varié ni d'époque, ni de durée, ni d'abondance. La malade n'était d'ailleurs nullement incommodée et vaquait à ses occupations ordinaires. Toutefois un certain amaigrissement, de légères douleurs ne ressemblant en rien à celles qu'elle avait éprouvées lors de sa grossesse, amenèrent un examen sérieux, et on constata l'existence d'une tumeur kystique. Une ponction fut proposée. C'est alors que je fus appelé

Examen et diagnostic. — L'abdomen est distendu en besace; la ligne blanche offre une coloration foncée, surtout au voisinage de

l'ombilic. Pas de douleur à la palpation. Fluctuation très nette et répandue très également jusqu'à 5 centimètres au-dessus de l'ombilic. Dans les parties déclives, sonorité, surtout à droite. Rien à l'auscultation. Le col est dur et très élevé. Les culs-de-sac sont profonds, mais ne permettent point au doigt de constater dans le petit bassin la présence d'une tumeur quelconque. Pas de flueurs blanches.

Dimensions de l'abdomen dans sa plus grande circonférence, au-dessus de l'ombilic, 120 centimètres. Il descend sur les cuisses, dont il recouvre la moitié supérieure.

La palpation permet de reconnaître qu'il n'y a point d'adhérences sérieuses entre le kyste et la paroi abdominale; la tumeur peut être facilement portée à droite ou à gauche, soulevée ou abaissée, sans déterminer de douleur. L'hystéromètre atteint manifestement le fond de l'utérus, et ne se déplace pas pendant les mouvements imprimés au kyste.

Cet examen me confirme l'exactitude du diagnostic porté : kyste de l'ovaire gauche, probablement uniloculaire.

La malade n'éprouvant aucune gêne, je ne crus pas devoir faire la ponction, et lui conseillai d'attendre, tout en soutenant ses forces, que les progrès du mal autorisassent une intervention radicale. Jusqu'en novembre, tout alla bien; mais le ventre augmentait toujours, et commençait à gêner.

En décembre, le poids considérable du kyste amena de violentes douleurs qui survenaient lorsque la malade restait un certain temps dans la même position. La nuit, la malade était obligée de s'agenouiller sur son lit. Très rapidement l'état général parut s'altérer; l'amaigrissement, la perte de l'appétit, la souffrance et l'anxiété faisaient prévoir la nécessité d'une intervention prochaine. Le ventre avait un énorme volume. Il fallut bientôt soulever la malade quand elle désirait se lever.

Le 29 décembre, l'état s'aggravant rapidement, et me faisant craindre une issue fatale, je fis une ponction palliative en même temps qu'exploratrice. Le liquide, de couleur ambrée, assez clair, très filant, se coagule en entier à la chaleur. Je retire 15 litres de liquide, sans amener l'épuisement total de la poche. La malade se trouve immédiatement soulagée. Dans les jours suivants, l appétit reparaît, les forces et la gaieté reviennent.

Toutefois, le mieux dura peu de temps. Dès le 15 janvier, il devint manifeste que le liquide s'était en grande partie reproduit, et je dus songer à pratiquer l'ovariotomie.

Afin de mettre toutes chances de mon côté, je n'hésitai point

à faire à deux reprises le voyage de Paris, où, grâce à l'extrême obligeance de M. le professeur Simon Duplay, je pus assister à deux opérations pratiquées à quinze jours d'intervalle par cet éminent maître. J'avais, au cours de mes études, vu pratiquer 5 ovariotomies; mais je pus ainsi m'initier aux ingénieuses modifications qu'a subies le manuel opératoire depuis ces dernières années, et je revins décidé à mettre en pratique les leçons que je venais de recevoir.

Dans le courant de février, l'état redevint ce qu'il était avant la ponction. Je retirai encore 6 litres d'un liquide beaucoup plus foncé et plus épais que celui que j'avais obtenu la première fois; et l'opération étant acceptée, j'en fixai la date au dimanche 24 février.

Opération. — A 10 heures du matin, la malade est chloroformisée, après qu'avec deux aides j'ai entouré les jambes de bandelettes de flanelle. La malade, à laquelle j'ai fait croire que je ne l'opérerais que le surlendemain, consent, en riant, à respirer l'anesthésique, pensant que je fais seulement un essai.

Aussitôt endormie, elle est placée sur le lit Cintrat, sondée et lavée avec une éponge phéniquée. La méthode de Lister est entièrement appliquée; spray phéniqué. Mes mains, celles des aides et tous les instruments sont préalablement nettoyés avec l'acide phénique.

Le Dr Powilewicz, qui avait bien voulu m'accompagner à Paris, pour assister à une des opérations dont j'ai parlé, me servait d'aide à droite. Le Dr Lecesne était à ma gauche. Le chloroforme était administré par le Dr Boutan, secondé par le Dr Gérard Laurent. Enfin, le Dr Drouet m'aidait de ses conseils. Plusieurs internes de l'hôpital, qui avaient bien voulu me prêter leur concours, passaient et prenaient les éponges et les serviettes.

Je fais sur la ligne blanche une incision de 12 centimètres, lentement, faisant saisir immédiatement dans une pince hémostatique chaque vaisseau divisé. Les parois sont épaisses et assez vasculaires. Le péritoine est divisé sur la sonde cannelée, et aussitôt j'aperçois la surface blanchâtre de la tumeur. J'introduis les deux doigts de la main droite entre les lèvres de la plaie, et, soulevant la paroi abdominale, je puis constater la présence de très minces adhérences à la partie antérieure et supérieure du kyste. Elles sont facilement déchirées par mes doigts.

A l'aide du trocart de Kœberlé, je ponctionne la tumeur, qui commence à se vider. A ce moment survint un léger accident. Le

liquide s'écoulant rapidement, je saisis la paroi de la poche à l'aide d'une grosse pince à kyste; mais, dans le mouvement que je fis, le trocart sauta en arrière, et une nappe de liquide allait s'épancher dans l'excavation pelvienne, quand je parvins à ressaisir entre les doigts l'ouverture faite par le trocart. Les aides entourent ce point de pinces à kystes, et, quand je me fus assuré qu'aucune goutte de liquide ne pouvait s'échapper, j'agrandis avec de forts ciseaux l'ouverture abdominale, en contournant à gauche l'ombilic. Je puis alors ponctionner à nouveau la tumeur, et elle ne tarde pas à venir au dehors, pendant que les aides appliquent fortement sur ses parois les lèvres de l'incision.

J'aperçois alors un pédicule assez long, et large de 6 centimètres environ.

Un clamp est appliqué sur le pédicule que je sectionne au bistouri, à 1 centimètre plus haut. Débarrassé de l'enveloppe de la tumeur, je fais sur le pédicule une ligature avec le fil de soie phéniqué, et après m'être assuré que l'autre ovaire est sain, je procède à la toilette du péritoine.

Ce soin fut bientôt rempli, car d'après ce que je viens de dire, on comprend que très peu de sang s'était écoulé. Des éponges disposées autour du pédicule en avaient d'ailleurs recueilli la plus grande partie.

Pendant la ligature du pédicule et pendant la toilette, je dus à trois reprises m'opposer à l'irruption des intestins au dehors, irruption causée par des efforts de vomissement. Une fois même, je dus réduire une anse intestinale qui s'était échappée.

Je réunis ensuite la plaie par onze points de suture profonde et artificielle, et le pansement est appliqué (protective, gaze phéniquée, makintosh, ouate phéniquée et bandage de flanelle). Puis la malade est portée dans son lit.

L'opération a duré une heure trois quarts.

La tumeur enlevée consiste en une poche unique du poids de 1,500 grammes, présentant plusieurs petits diverticulums et quelques kystes adventices de la grosseur du petit doigt. Une partie de l'ovaire droit avait été enlevée.

Suites de l'opération. — L'opération était terminée à midi et demie. La malade s'est réveillée peu après, ne se doutant pas qu'elle fût opérée. Elle a sommeillé jusqu'à 3 heures, et, quand je lui ai appris qu'elle était débarrassée de sa tumeur, elle s'est refusée à y croire. L'après-midi a été très calme, la malade restant dans un demi-sommeil. Pendant les deux pre-

mières heures qui ont suivi l'opération elle a eu quelque peine à se réchauffer. Elle accuse une légère douleur au niveau de la plaie. A 6 heures du soir : température 38,8, pouls 100. La malade est sondée toutes les trois heures. Pas de tendance aux vomissements.

Le 28 février. Nuit très tranquille. A 8 heures matin, température 38,5, pouls 100. La douleur du ventre n'a pas augmenté. La soif est vive (champagne et bouillon glacés).

A 3 heures de l'après-midi, notable élévation de la température : 39,2 ; 110 pulsations. Je fais le premier pansement. Le ventre est mou, point douloureux.

A 11 heures du soir, coliques violentes et très douloureuses à la région épigastrique. Elles ont commencé à se faire sentir vers 7 heures du soir. Température 38,6, pouls 104. Je prescris 0,075 d'extrait thébaïque.

Le 1er mars. Sous l'influence de l'opium, les coliques ont rapidement disparu; nuit très bonne. A 5 heures du matin, quelques évacuations de gaz par l'anus, et une seule fois de la tendance au vomissement, bientôt dissipé par un peu de champagne glacé. On continue l'emploi de l'opium (0,02 cent.) Température 38,3, pouls 96, à 3 heures. La malade a dormi depuis midi. Pansement; état local excellent.

A 10 heures du soir, état très satisfaisant. Température 38,6, pouls 90.

Le 2 mars. Nuit très bonne; je prescris pour midi le premier lavement alimentaire (bouillon et jaune d'œuf). Température 38,3, pouls 90.

A 2 heures, pansement. Rien à noter. Lavement alimentaire à 6 heures.

A 11 heures du soir, j'apprends que la malade, qui depuis quelque temps avait éprouvé une grande irrégularité dans la menstruation, a vu survenir l'hémorrhagie cataméniale. Quelques heures auparavant la fièvre avait semblé augmenter. D'ailleurs pas de douleur. Température 38,2, pouls 95.

Le 3 mars. Je fais le pansement à 10 heures du matin ; je soutiens les fils de suture à l'aide de bandelettes collodionnées. Etat local et général excellents. Température 38,4, pouls 90. La malade mange un œuf.

A 10 heures du soir. La malade a reçu quelques personnes de sa famille, ce qui a amené un peu d'élévation de la température, 38,8, et du pouls 98. 0,08 d'extrait thébaïque.

Les 4 et 5 mars. Coupé plusieurs fils de la suture; au pansement, liquide purulent, s'écoule en petite quantité.

Les 6, 7 et 8 mars. Cette légère suppuration s'accentue et est entretenue par un petit abcès des parois abdominales, déterminé par la présence des fils d'argent. Température oscille entre 37,5 et 38,6; le pouls reste à 90.

Le 10 mars. La malade commence à se lever et à marcher, malgré quelque tendance à la diarrhée et quelques frissons. Sulfate de quinine, 0,60 cent. par jour.

A partir de ce moment, le rétablissement s'est effectué rapidement.

Vingt et un jours après l'opération, la malade quittait le local où je l'avais opérée, et rentrait chez elle complètement guérie.

Depuis cette époque, la santé n'a cessé d'être bonne. La menstruation est régulière. La malade a repris son embonpoint.

Depuis l'opération dont on vient de lire les diverses phases, un chirurgien distingué de Rouen, le Dr Jude Hue, m'a fait l'honneur de m'envoyer un remarquable travail (Contribution à l'étude de l'ovariotomie, extr. des Annales de gynécologie, janvier 1881), où se trouvent émises de judicieuses réflexions sur l'application de la méthode antiseptique à l'ovariotomie et sur le traitement du pédicule et des adhérences. Parlant de la ponction, l'auteur, en ses conclusions, déclare « que les ponctions exploratrices, avant l'ovariotomie, doivent être proscrites ».

Cette proposition, malgré les arguments en sa faveur, me paraît excessive.

Certes, il n'est pas nécessaire de faire une ponction pour affirmer l'existence d'un kyste ovarique. On peut fort bien, sans elle, « s'assurer de la liberté ou de l'adhérence du kyste, de sa composition, de son indépendance de l'utérus, enfin de son existence même », et l'auteur a raison d'ajouter : « Quant à la ponction pratiquée en vue du diagnostic lui-même, on peut dire, d'une façon générale, que celui qui a besoin de ce moyen n'est point autorisé à l'employer, encore moins à entreprendre une ovariotomie. »

Mais s'il est vrai que la ponction ne soit d'aucune utilité au point de vue du diagnostic, en est-il de même au point de vue des indications et des contre-indications dont il faut toujours s'enquérir avant de pratiquer une opération aussi grave que l'ovariotomie? En admettant que la ponction ne présente guère de ressources en cas de kyste multiloculaire et qu'on n'y saurait

trouver de contre-indication, il n'en est plus de même s'il s'agit de kyste uniloculaire.

Dans un mémoire sur les indications et contre-indications de l'ovariotomie, lu par M. Duplay à l'Académie de médecine (20 octobre 1878), il est dit que « tandis que l'opération est seule capable de guérir les kystes multiloculaires, d'autres méthodes thérapeutiques sont applicables aux kystes uniloculaires, et parmi ces derniers, il en est même qui disparaissent par une simple ponction ou qui finissent par guérir après une série de ponctions successives ; tels sont en particulier les *kystes du parovarium,* qu'il est à peu près impossible de distinguer cliniquement des kystes de l'ovaire proprement dit sans avoir recours à la ponction. Relativement aux kystes du parovarium dont je viens de parler, on sait aujourd'hui que le liquide qui les constitue est clair, limpide, qu'il renferme seulement des traces d'albumine, se colore en rouge lorsqu'il est opposé aux rayons du soleil, et ne présente enfin à l'examen microscopique aucune espèce d'éléments figurés. »

Trois cas où la ponction fit rejeter l'intervention chirurgicale sont mentionnés dans ce mémoire; la guérison a eu lieu sans opération.

Dans mon observation, on voit que j'ai pratiqué la ponction, mais je ne saurais être mis en cause, cette ponction ayant été plutôt palliative qu'exploratrice et ayant été rendue indispensable par l'état du malade. Toutefois, j'avouerai que la nature du liquide évacué n'a pas été sans influence sur ma détermination.

Quant aux dangers dont parle mon savant confrère de Rouen, il en est un surtout qu'il semble redouter, la péritonite. Pour ma part, cette crainte ne saurait m'arrêter, car une péritonite survenant n'empêche point l'intervention; elle en hâte seulement le moment, sans enlever aucune chance de succès.

Sans vouloir présenter d'autres réflexions au sujet de mon opération, je crois à la nécessité de la ponction exploratrice dans les kystes uniloculaires.

Dans une observation qui doit suivre, on verra d'ailleurs que je ne borne pas l'emploi de la ponction à ces seuls cas et que j'ai mis en pratique cette phrase du mémoire que j'ai cité plus haut : « Je pense qu'il est nécessaire de prescrire la ponction exploratrice comme une règle absolue dans tous les cas de tumeurs abdominales reconnues comme des kystes de l'ovaire ou seulement soupçonnées telles. »

---

3 AVRIL 1881.

CYSTOTOMIE PRÉRECTALE.

Je n'ai pas l'intention, je l'ai dit déjà, de faire ici de la science pure, mais seulement un récit exact des faits observés. Je ne chercherai pas, par suite, à expliquer par des théories et des hypothèses les complications qui ont pu se présenter. Je me contenterai d'indiquer, avec détails, les accidents qui ont pu survenir au cours de mes opérations.

Dans l'observation qui suit, on verra que, si l'acte chirurgical était suffisamment indiqué, s'il a donné le résultat thérapeutique que j'en attendais, il est néanmoins advenu que, par suite d'une complication imprévue, le malade a été en grande partie privé des bienfaits dont j'aurais voulu le voir bénéficier.

Le nommé Gillette est un vieillard de petite taille, au teint coloré, à la physionomie ouverte. Agé de 69 ans et robuste encore, il a joui pendant longtemps d'une santé excellente, à peine traversée de temps à autre par de légers accidents de rhumatisme. Mécanicien de profession, il a navigué en cette qualité pendant une quinzaine d'années. Depuis dix ans environ, il a cessé ce genre de travail, tout en continuant de s'occuper activement.

Il y a quatre ans, il éprouva pour la première fois quelques difficultés dans la miction, en même temps que survenait une certaine gêne dans la marche et une sensation de pesanteur vers le siège. Bientôt les urines devinrent troubles, fétides; puis survinrent des alternatives de rétention et d'incontinence. La miction s'accompagnait d'efforts violents et d'épreintes douloureuses.

Cet état alarmant décida de bonne heure le malade à réclamer les conseils d'un médecin. La cystite chronique, dont nous venons d'indiquer les principaux symptômes, fut soignée pendant un certain temps, mais sans résultat. Le cathétérisme fut pratiqué; mais soit qu'on n'ait pas trouvé de calcul, soit que l'âge du patient eût éloigné toute idée d'intervention, on ne se départit point de la médication peu efficace qu'on avait primitivement adoptée.

Toutefois, la maladie continuant son évolution, le malade fut bientôt obligé de garder la chambre. Enfin, au mois de décem-

bre, renonçant à continuer une médication impuissante, il me fit appeler près de lui.

A cette époque, tous les signes du calcul vésical se trouvaient réunis pour éclaircir le diagnostic :

Sentiment habituel de pesanteur dans le petit bassin et au fondement ;

Impossibilité d'aller en voiture ou de faire une marche un peu prolongée ;

Sortie fréquente, dans ces circonstances, de pus fourni par la vessie irritée ; quelquefois même un peu de sang;

Interruption irrégulière du jet de l'urine, qui, durant son cours, s'arrêtait souvent, sans cause appréciable, et reparaissait ensuite spontanément, ou lorsque, en changeant de position, le malade avait éloigné le calcul du col de la vessie ;

Douleur et sensation incommode au gland, portant le patient à presser continuellement ces parties et à tirailler le pénis en l'allongeant ;

Enfin, tous les phénomènes locaux et sympathiques de la cystite chronique, dont j'ai déjà parlé : besoin fréquent d'uriner, urines troubles, épaisses, purulentes et fétides; peau sèche et chaude, pouls rapide, dépérissement des forces.

Un symptôme que le malade accusait en outre avec insistance était la sensation d'un corps étranger se déplaçant dans sa vessie. Touchant en quelque sorte sa pierre avec sa vessie, il en déterminait exactement la position, et était arrivé à faciliter la miction en prenant une position dans laquelle le siège était élevé relativement au reste du corps. Dans cet état, la pierre abandonnait le bas-fond de la vessie, et, cessant de s'appliquer sur le col, permettait un écoulement plus facile.

Devant une réunion de signes aussi nets, je procédai, séance tenante, au cathétérisme. Un rétrécissement, siégeant dans la région membraneuse de l'urèthre, rendait assez difficile le passage de la sonde; toutefois je parvins dans la vessie, où j'éprouvai très nettement la sensation que donne la présence d'un calcul. Un violent accès de fièvre suivit cette première tentative, et m'empêcha de recourir trop souvent à ce moyen d'investigation.

Pendant le mois de février, je soutins par un régime approprié les forces du malade; mais dans le courant de mars, les douleurs étant devenues plus violentes, l'appétit disparaissant peu à peu et le dépérissement s'accentuant, je me décidai à pratiquer la taille.

Un examen attentif de la vessie, à l'aide d'un lithotriteur de petite dimension, m'avait permis de m'assurer que le calcul était très dur et d'un volume dépassant 0,03 cent. dans son plus petit diamètre. La pierre, couchée dans le bas-fond de la vessie, était d'un abord facile, et il me fut possible de la saisir, de l'étreindre, de tenter même la fragmentation.

Les phénomènes fonctionnels et les signes physiques se réunissaient pour décider à l'intervention chirurgicale.

Le 3 avril, à 10 heures du matin, on commence l'administration du chloroforme. L'anesthésie obtenue, je fais, assisté de MM. les Drs Powilewicz, Gérard Laurent, Boutan et Drouet, auxquels s'étaient joints plusieurs internes de l'hôpital, l'incision du derme, commençant à quelques millimètres en avant de l'anus. Le sphincter, profond, très épais, ne fut divisé que dans une étendue très restreinte. La ponction de l'urèthre se fit sans difficulté; enfin, le cystotome double de Nélaton fut facilement introduit. La prostate, très développée, fut sectionnée largement; mais je laissai le lithotome se refermer au voisinage de l'incision externe.

Malgré ces précautions, une hémorrhagie de quelque importance se produisit aussitôt après la sortie de l'instrument. Une ligature fut faite assez profondément, et les veines hémorrhoïdales donnèrent une certaine quantité de sang.

L'introduction des tenettes ne demanda pas de précautions, bien que le sujet offrit un embonpoint qui rendait difficile l'introduction du doigt dans la vessie. J'avais pu toutefois y constater, avant l'écoulement complet de l'urine, la présence du calcul, et j'en avais déterminé la position.

La préhension de la pierre fut assez laborieuse et difficile; mais, étant arrivé à l'aide de tenettes courbées à la saisir par son petit diamètre, je l'amenai à l'extérieur.

Dans le chemin que parcourut le calcul en traversant la plaie, une résistance se présenta, due au sphincter très développé, comme je l'ai dit, et incisé dans des limites restreintes. Quelques débridements faits sur la partie où proéminait le calcul, que je tirais à moi, levèrent tout obstacle.

L'opération avait duré une heure et un quart. Au moment de la sortie du calcul, une syncope grave se produisit, menaçant un moment les jours du patient. Mais assez rapidement la respiration et le pouls se rétablirent, sans qu'il fût besoin de recourir à l'électricité.

Un pansement provisoire, consistant en un bout de sonde muni

d'une chemise remplie de charpie et soutenue par un bandage en T, est appliqué, et le malade est porté dans son lit.

Dans l'après-midi, il dort pendant quatre heures de suite, ce qui ne lui était pas arrivé depuis longtemps. Sueurs assez abondantes. Ne souffre pas. La langue est humide et légèrement saburrale. P. 88, T. 38,5.

4 avril. Le malade a bien dormi. Sueurs profuses. Pas de frissons. Garde-robe facile. Grande soif. Pas de douleur du côté de la vessie, mais se plaint de l'ébranlement déterminé par la toux (le malade est atteint depuis plusieurs années de catarrhe des vieillards). Le facies est bon, un peu congestionné. Le pansement est renouvelé; injection d'eau phéniquée faible. Sulfate de quinine, 0,50 cent. P. 88, T. 38,2.

Visite du soir. Bonne journée. Se plaint de dormir trop. Pas de douleurs. P, 80, T. 38,4.

Le 5. Visite du matin. La toux augmente. Toutefois la nuit a été bonne. Looch kermétisé, P. 80, T. 38,4.

Visite du soir. Rien d'important. P. 78, T. 38°.

Le 6. Visite du matin. Le malade a parfaitement reposé ; il trouve le bouillon agréable. Pansement et injection d'eau phéniquée dans la veine. P. 80, T. 38,2.

Visite du soir. Etat satisfaisant. Toutefois se plaint de plier difficilement la jambe gauche. Langue très chargée. Huile de ricin pour demain. Tousse beaucoup moins. P. 78, T. 38,2.

Le 7. Visite du matin. Purgation copieuse. Le pansement est remis à plus tard. P. 78, T. 38,2.

Visite du soir. Pansement comme précédemment ; tout va bien. Le malade se plaint d'une douleur dans la jambe gauche qu'il ne peut remuer. Souffre un peu de l'anus. P. 76, T. 38,2.

Le 8. Rien à noter. Tousse toujours un peu. Matin P. 80, T. 38,5.

Le 9. Le malade est moins bien. Le testicule droit est gonflé, douloureux; la toux très fréquente, la fièvre vive, l'état général est peu satisfaisant. P. 89, T. 40°.

Revu le soir. A dormi dans l'après-midi. Un peu de délire ; est cependant mieux. P. 88, T. 39°.

Le 10. Va beaucoup mieux. La jambe gauche est toujours paresseuse. Le pansement est refait. La plaie se ferme rapidement. P. 72, T. 37,2.

Au soir, Je constate que l'état est bon. Je permets un œuf. P. 84, T. 37,8.

Le 11. Rien à noter. P. et T. comme plus haut.

Le 12. Le malade éprouve dans l'après-midi un grand frisson accompagné de convulsions du bras et de la jambe gauche, avec bredouillement. En même temps, sueurs profuses, vomissements, etc. Toutefois l'indication thermométrique et le pouls ne sont pas mauvais : P. 78, T. 37,6.

Le 13. La matinée a été assez bonne. Grands maux de tête ; le malade est un peu abattu.

Dans la soirée le patient étant très faible, je prescris du champagne frappé. P. 78, T. 37,8.

Le 14. Le malade semble complètement paralysé du côté gauche. La langue est déviée à gauche. La commissure est entraînée à droite. La sensibilité du bras et de la jambe gauches est conservée, mais la motricité est annihilée. La parole est embrouillée ; les idées sont bien coordonnées et assez gaies. Douleurs sourdes dans la tête. A pris un lavement de sulfate de quinine. P. 66, T. 38,3.

Le 15 et le 16. La paralysie persiste, mais la parole revient peu à peu. Deux serre-fines sont appliquées pour fermer l'orifice de la plaie. Les urines commencent à s'écouler par l'urèthre.

Depuis ce temps, le malade n'a cessé d'aller de mieux en mieux. Une fistulette qui était restée près de l'anus s'est fermée dans les premiers jours de juin.

L'état local très satisfaisant m'a permis dès le mois de mai de faire lever le malade qui reste plusieurs heures par jour assis dans un fauteuil.

Aujourd'hui, bien que paralysé le malade se déclare satisfait du résultat obtenu. Il ne souffre pas de la vessie et serait prêt à se faire opérer de nouveau s'il voyait survenir des douleurs semblables à celles qui ont determiné mon intervention.

Le calcul retiré est de forme amygdaloïde, ses dimensions sont : longueur 40^{mm}, largeur 35^{mm}, épaisseur 20^{mm} ; son poids 28 gr. D'une dureté considérable il a dû être scié ; on reconnait alors qu'il est composé de deux parties distinctes. 1° Une partie intérieure d'une couleur jaune brunâtre, en couches alternativement plus ou moins foncées. Le noyau semble un peu moins dur et est plus clair ; cette partie est constituée d'urate de chaux. 2° Une partie superficielle d'un jaune grisâtre à cristallisation mamelonnée d'un aspect crétacé, d'une consistance friable, ne ressemblant en rien à la partie profonde. Elle est composé de carbonate et de phosphate de chaux. (Note communiquée par M. Doray, pharmacien).

On voit que la dureté du calcul, ses dimensions, sa composi-

tion sont venus donner la justification absolue de mon opération. D'ailleurs la tentative du broiement que j'avais tentée, peu avant de pratiquer la taille, m'avait suffisamment éclairé.

Je n'avais pas, on le voit, à choisir entre la taille et la lithotritie, et s'il est vrai que les jeunes chirurgiens préfèrent généralement la cystotomie à la méthode de broiement parce que cette dernière ne donne de bons résultats qu'entre des mains expérimentées, les détails de mon observation montrent que je n'ai pas eu à entrer dans ces considérations.

L'âge du malade, son état d'embonpoint, le volume du calcul m'ont déterminé à préférer la taille prérectale à la taille bilatérale qui, si elle permet l'extraction de calculs très volumineux, est moins sûre et expose davantage aux hémorrhagies.

Malgré les précautions prises plusieurs accidents tant primitifs que secondaires sont survenus.

Au cours de l'opération j'ai eu à combattre une hémorrhagie veineuse assez abondante, que l'âge du malade et le développement des veines hémorrhoïdales explique suffisamment.

Aussitôt après l'extraction de la pierre une syncope grave s'est produite. Cet accident dû au choc et à l'épuisement nerveux ne saurait étonner quand on songe à la gravité du traumatisme et à la durée de l'opération. Le chloroforme ne me semble pas devoir être mis en cause.

Comme accident secondaire j'ai eu à combattre la fièvre uréthrale à laquelle le malade était sujet avant l'opération. Le sulfate de quinine en a eu facilement raison.

J'ai mentionné dans l'observation que le sixième jour (9 avril) le testicule était devenu rouge, gonflé, douloureux. Cette tendance à l'orchite n'a pas eu de suites et le lendemain les phénomènes inquiétants avaient disparu.

Enfin l'accident le plus grave, la paralysie du côté, ne semble pas relever de l'opération. Depuis près d'une année, de fréquents bourdonnements d'oreille, des étourdissements, de la somnolence après les repas, enfin le facies apoplectique faisaient pressentir et redouter une congestion cérébrale. Il y a eu coïncidence entre l'opération et l'hémorrhagie cérébrale dont mon malade était depuis longtemps menacé.

Les divers accidents se trouvent, d'ailleurs, suffisamment expliqués par l'âge de l'opéré, et c'est le cas de rappeler que *senectus ipsa morbus.*

---

24 AVRIL 1881.

HYSTÉRECTOMIE PAR LA MÉTHODE SUS-PUBIENNE.

L'opération que je publie aujourd'hui m'a paru mériter, par son importance, d'être présentée à la Société de chirurgie. Voici le mémoire que j'ai eu l'honneur de lire dans la séance du 1er juin dernier :

Messieurs,

J'ai eu l'occasion, il y a quelques semaines, de pratiquer une hystérectomie dans des conditions telles que j'ai cru intéressant de vous en entretenir.

L'observation que je vais vous lire se différencie de celles qui ont été publiées jusqu'à ce jour par la manière dont je me suis vu forcé de faire le traitement du pédicule. Certaines circonstances se sont, en effet, rencontrées, qui en augmentant l'intérêt du cas, montrent que dans ces grandes opérations il faut prévoir l'imprévu, et que le succès n'est possible qu'à la condition, pour le chirurgien d'avoir longuement mûri son intervention, et par cela d'avoir réuni sous sa main un arsenal complet lui permettant de parer par une suprême ressource aux accidents les plus graves.

La dame G..., âgée de 37 ans, habite près du Havre la petite ville d'Harfleur. Originaire de la campagne, elle est de petite taille, avec assez d'embonpoint. D'ailleurs, santé excellente, pas de maladies pendant l'enfance, pas d'antécédents de famille.

Réglée pour la première fois à l'âge de 13 ans, les règles ont toujours été régulières jusqu'en ces derniers temps. Mariée à 20 ans, elle eut, au bout de quatorze mois de ménage, un fils encore en bonne santé. Cette grossesse et les suites furent heureuses, et n'influèrent en rien sur le développement d'une petite tumeur que la malade constata dès le mois de novembre 1874.

Située dans le flanc gauche, cette tumeur ne tarda pas à inquié-

ter notre malade, qui consulta plusieurs médecins. Ceux-ci l'ayant rassurée, elle ne s'en préoccupa plus jusqu'en 1879. A cette époque, le volume du ventre subit un rapide développement, et depuis n'a pas cessé de croître. Le début de cette phase fut caractérisé par des malaises, des étouffements, des accidents nerveux et de fréquentes lipothymies. La face était couverte de larges plaques d'un jaune terreux ; enfin, la miction s'accompagnait de violentes douleurs. Cet état alarmant décida la malade à consulter de nouveau; mais elle n'éprouva point de soulagement, et depuis près d'un an elle avait cessé toute médication.

Au mois de mars dernier, ayant entendu parler d'un cas d'ovariotomie qui m'avait procuré un rapide succès, elle vint me demander si une opération ne pourrait pas lui rendre la santé.

A cette époque, bien que présentant encore une grande résistance vitale, la malade avait le facies utérin très prononcé, les digestions étaient difficiles, bien qu'il n'y eût ni constipation ni diarrhée; enfin, la menstruation était irrégulière. La malade voyait deux fois dans le mois et avec une abondance qui l'effrayait. Ajoutons que la marche, sans être entravée, était pénible, et que le poids du ventre empêchait toute flexion du corps en avant et toute station assise prolongée.

L'examen local, pratiqué à plusieurs reprises, donnait les résultats suivants : le ventre, très volumineux, avait un aspect assez semblable à celui que donne une grossesse avancée. On y constatait l'existence d'une tumeur remontant jusqu'à quatre travers de doigt au-dessus de l'ombilic. Tumeur très dure et mobile. On sentait distinctement à sa surface deux ou trois bosselures mobiles et pédiculisées. La masse principale et ses excroissances avaient une même consistance fibreuse. Enfin, le ventre avait 1 mètre de circonférence dans sa plus grande largeur, un peu au-dessus de l'ombilic.

Le toucher vaginal montrait le col très élevé, petit, effacé, un peu mou. Rien à noter du côté des culs-de-sac.

Après avoir revu plusieurs fois la malade, je me décidai à pratiquer une ponction à l'aide d'un trocart plat à emporte-pièce, désirant assurer mon diagnostic, qui flottait entre une tumeur fibreuse et une tumeur fibro-cystique.

Je n'obtins que du sang. Le fragment de tissu rapporté par l'emporte-pièce fut soumis à l'examen microscopique, et bien qu'il n'eût donné que des renseignements négatifs, je me prononçai dans le sens d'une tumeur fibreuse, d'une part à cause de

la résistance uniforme qu'avait éprouvée l'entrée du trocart, d'autre part à cause de l'absence absolue de liquide.

L'hystéromètre me permit, en outre, de constater la brièveté du canal utérin et l'absolue indépendance de la tumeur.

Toutes ces études étant terminées, et la malade désirant vivement l'opération radicale, quel qu'en dût être le résultat, je l'installai, le 21 avril, dans le local où elle devait être opérée. J'avais fait disposer, dans ce but, deux pièces dans un pavillon dépendant d'une grande ferme située en pleine campagne, sur un plateau élevé.

L'opération eut lieu le 24 avril. A 10 heures du matin, tout était préparé. On commence l'anesthésie. Les jambes avaient été entourées de flanelle, et un large peignoir de même étoffe, doublé d'ouate, recouvrait tout le corps.

MM. les Drs Boutan, Lecam, Gérard-Laurent et Powilewiz (du Havre), M. le Dr Leroux, aide-major du 119e de ligne, me prêtaient leur bienveillant concours. Plusieurs internes de l'hôpital avaient bien voulu se joindre à nous.

La malade ayant été transportée endormie sur le lit Cintrat, je fis, après les soins préliminaires (cathétérisme et toilette de la peau), une incision de 15 centimètres s'étendant de l'ombilic au pubis, sur la ligne médiane de l'abdomen. La paroi était épaisse et peu vasculaire, et j'arrivai rapidement sur le péritoine, qui fut incisé sur la sonde cannelée.

Nous aperçûmes alors une grande surface lisse, rouge, s'étendant de tous côtés au delà de l'incision. Une première investigation me fait reconnaître l'absence d'adhérences en avant. Saisissant de forts ciseaux droits, je prolonge sur les deux doigts de la main gauche l'incision jusqu'à quelques travers de doigt au-dessus de l'ombilic. L'incision tout entière mesure 35 centimètres de longueur. Il m'est alors facile d'introduire dans le ventre mes deux mains et de faire légèrement basculer la tumeur en avant, tout en déterminant un léger mouvement de torsion qui dégage d'abord la partie supérieure gauche de la tumeur, surmontée d'un petit corps fibreux mobile et bien pédiculisé dont j'avais constaté la présence avant l'opération. La tumeur tout entière vient assez facilement au dehors. Il n'y a point d'adhérences. Au moment de l'accouchement, les aides n'ont point eu à s'opposer à l'irruption des intestins, la malade supportant parfaitement le choloroforme et n'ayant pas de vomissements. Je fais en hâte quelques points de suture qui rapprochent les bords de la plaie dans la région sus-ombilicale, puis je m'occupe du pédicule.

Celui-ci, très court et très large, ne vient au dehors que grâce aux tractions que j'exerce sur la tumeur. Vu sa largeur (18 centimètres environ), deux clamps sont disposés l'un à droite et l'autre à gauche, venant se joindre, mais ne se dépassant guère l'un l'autre. Une chaîne d'écraseur est alors appliquée entre la tumeur et les clamps, et la constriction est commencée.

Mon intention étant de réduire le pédicule, j'avais préféré l'emploi de l'écraseur Chassaignac, me réservant de n'employer le ligateur Cintrat qu'au cas où je n'aurais pu passer mes clamps et mon écraseur au-dessous de la tumeur.

L'écrasement demanda beaucoup de temps, et la section ne fut complète qu'au bout d'une heure et demie.

La tumeur se détacha sans qu'une goutte de sang tombât dans la cavité péritonéale.

Le pédicule étant, comme je l'ai dit, très court, je fus obligé de faire sur les clamps d'énergiques tractions, mon intention étant de passer au-dessous des clamps quelques fils de soie phéniquée.

A ce moment, une hémorrhagie considérable se produisit vers le milieu du pédicule, à l'endroit où les clamps se rejoignaient. Sous l'influence des tractions, ceux-ci s'étaient écartés, déchirant de haut en bas le pédicule. En quelques instants, la malade perd une masse de sang qui, malgré nos efforts, pénètre dans la cavité du petit bassin. Les éponges sont bientôt toutes imprégnées. Enfin, les tentatives pour arrêter cet accident ne font que l'aggraver. Les pinces hémostatiques ne tiennent pas et déchirent le pédicule Pendant ce temps, le pouls baisse rapidement et devient imperceptible. Enfin, un des aides arrive à ressaisir entre le pouce et l'index la partie du pédicule d'où sort le flot de sang. L'hémorrhagie s'arrête, les éponges sont enlevées, et je puis passer autour du pédicule déchiré un tube de caoutchouc plein d'un demi-centimètre de diamètre, que je conduis au-dessous de mes clamps et des doigts de l'aide.

La ligature n'offre point de difficulté et, l'accident étant conjuré, je puis procéder à la toilette du péritoine. Le pouls ne tarde pas à se relever, et je fais rapidement la suture de la paroi abdominale.

La nécessité de donner un point d'appui à la ligature élastique me force à laisser dans le ventre les deux branches des clamps, et il m'est impossible à leur niveau d'affronter complètement les bords de la plaie. L'hiatus qui en résulte et par lequel une

anse intestinale pourrait faire hernie est comblé par une éponge fine soigneusement phéniquée.

Le pansement de Lister est ensuite appliqué. Inutile de dire que, au cours de l'opération, toutes les précautions antiseptiques avaient été prises. De larges et épaisses couches de coton phéniqué entourent et soutiennent la partie extra-péritonéale des clamps. Le tout est recouvert d'un bandage solide en flanelle.

Le vagin, au moment où l'hémorrhagie se produisit, étant devenu le siège d'un écoulement sanguin assez abondant, nous pratiquons un tamponnement à l'aide de coton phéniqué.

A midi 45 minutes, la malade est transportée dans son lit. L'opération avait duré près de trois heures.

Vers 2 heures, la malade se réveille, ne pouvant croire qu'elle fût opérée.

L'après-midi fut assez pénible, à cause des douleurs et des coliques, qui étaient fréquentes.

Le pouls est toujours un peu faible.

Le soir, je fais prendre 7 centigrammes d'extrait thébaïque et permets l'usage de champagne, de bouillon et de lait glacés. T. 38,2; P. 104.

Quelques vomissements survinrent pendant la nuit, que je passe près de la malade.

25 avril, premier jour. Un peu de fièvre dans la matinée. Quelques vomissements pendant la journée. Les clamps semblent solides. Je fais prendre 10 centigrammes d'extrait thébaïque le soir et je prescris la potion de Rivière. T. M. 38°; P. M. 110; T. S. 37,6, P. S. 106.

Le 26, deuxième jour. Toujours léger suintement par le vagin. Gaz par la bouche et l'anus. L'après-midi est très calme ; mais, vers le soir, il survient de violentes douleurs dans la région épigastrique. 12 centigrammes d'extrait thébaïque. Je passe la nuit près de la malade, qui, vers 3 heures du matin, est prise de hoquet. Cet accident dure quelques minutes seulement. Les vomissements ont presque disparu et la nuit est bonne. T. M. 37,8; P. M. 108; T. S. 37,8; P. S. 112.

Le 27, troisième jour. Dans la matinée, je fais le premier pansements. La suture abdominale offre à l'endroit où les clamps s'enfoncent dans le ventre une interruption de 5 centimètres de longueur sur 6 de largeur et 7 de profondeur, à 8 centimètres au-dessous de l'ombilic. L'éponge qui remplit cette cavité est imprégnée d'un liquide noirâtre, contenant des globules de graisse et répandant une odeur assez forte de gangrène. Je re-

nouvelle l'éponge et j'introduis jusqu'au fond de la cavité deux drains ; puis j'applique des bandelettes collodionnées pour soutenir les sutures de la plaie abdominale.

Le reste de la journée se passe bien et la nuit est bonne. T. M. 37,8; P. M. 120; T. S. 37,6; P. S. 106.

Pendant les quelques jours qui suivirent, nous eûmes à lutter contre une certaine tendance au météorisme. Des applications de glace et quelques lavements au fiel de bœuf nous en rendirent maîtres. La température oscille entre 37,6 et 38,2 ; le pouls entre 106 et 115.

Le 2 mai, huitième jour. Je retire 7 sutures. L'état local est satisfaisant et l'état général est excellent ; la malade mange avec appétit une côtelette. On remarque que le teint de la malade s'éclaircit ; le facies utérin disparaît. Il n'y a rien à noter jusqu'au 9 mai. Ce jour-là, le premier clamp, celui de gauche, tombe tout seul. Température et pouls entre 37° et 38° et entre 100 et 110.

Le 10, seizième jour. Le deuxième clamp étant tombé coiffé de la ligature élastique et la malade se trouvant très forte, je fais un pansement serré, bien soutenu par une longue bande de flanelle, et lui permets de descendre quelques instants dans un fauteuil.

Le lendemain et les jours suivants, la malade récupère complètement ses forces. Enfin le 19 mai, vingt-cinquième jour après l'opération, la malade redescend à pied chez elle, n'ayant plus besoin de mes soins. Depuis cette date, elle a repris une partie de ses occupations et n'a pas craint, ces jours derniers, d'entreprendre le voyage du Havre à Rouen, où l'appelait une fête de famille.

Il n'y a rien à noter dans la température et le pouls. Ils ont présenté, toutefois, certaines discordances qui sont signalées dans la thèse de Léthouzey et que j'ai eu soin de noter. Le tableau des courbes de la température et du pouls l'atteste à plusieurs reprises.

Je n'ai pu trouver pour expliquer le fait, aucune raison meilleure que celles qui ont été avancées dans le travail que je viens de citer.

Examen de la tumeur. — La tumeur que nous avons enlevée représente le corps de l'utérus considérablement hypertrophié. Le poids de toute la masse est de 3 kilogr. 625 gr. Les ovaires et les trompes ont été enlevés, étant atteints eux-mêmes de dégénérescence.

La coupe de la tumeur montre que le fibrome s'est développé interstitiellement et qu'il a graduellement refoulé et distendu le parenchyme utérin dans tous les sens. Le canal utérin a participé à ces déformations, par suite de la saillie de plusieurs de ces productions.

Il est impossible, vu les altérations que la tumeur a fait éprouver à l'organe, d'indiquer les changements de rapports qu'il a subi. Notons, toutefois, que l'ovaire et la trompe du côté gauche se sont trouvés portés en haut et en avant, tandis que de l'autre côté ils sont dirigés en bas et en arrière, ce qui permettrait de supposer une légère torsion du pédicule.

La masse totale est d'un rouge clair à la périphérie. Elle est constituée par des noyaux blanchâtres, que l'examen histologique ci-après nous a permis de reconnaître pour des myômes multiples à fibres lisses, réunis entre eux par un tissu conjonctif où se sont également développées des fibres lisses.

Elle a comme dimensions :

Circonférence : 0 m. 55 ; diamètre vertical : 0 m. 23 ; diamètre latéral : 0 m. 19 ; diamètre antéro-postérieur : 0 m. 16.

L'examen histologique de la tumeur a été confié à mon frère, le Dr H. Beauregard, aide naturaliste au Muséum.

Voici la note et le croquis que je dois à son obligeance :

L'échantillon qui m'a été confié, comme le montre le schéma que j'en ai fait (fig. 1), se composait de six noyaux volumineux, durs, compactes, semblant représenter la coupe transversale de masses ovoïdes ou arrondies, et réunis entre eux par un tissu plus lâche, bien que dur et comme formé de feuillets emboîtés les uns dans les autres (*b*). Mon examen a porté sur les masses (*a*) d'une part et sur le tissu (*b*) d'autre part.

La figure 2 montre une portion des coupes faites sur des portions des masses (*a*). On y voit des faisceaux fibreux très denses, dirigés dans tous les sens, représentés en coupe longitudinale par les points (*fl*) et en coupe transversale par les points (*ft*).

D'autre part, j'avais mis du tissu dans la liqueur de Muller, ce qui a permis d'en faire la dissociation, et j'ai pu voir que les masses fibreuses (*fl*) sont uniquement formées de fibres allongées et aplaties, à bords un peu ondulés, à long noyau granuleux allongé en bâtonnet (fig. 3). Je suis, en somme, en présence de fibres musculaires lisses, et ce sont elles qui forment en totalité les masses (*a*) de la tumeur.

J'ai représenté (fig. 4), avec un fort grossissement, l'une des régions (*ft*) de la figure 2. On y voit la coupe transversale des fibres

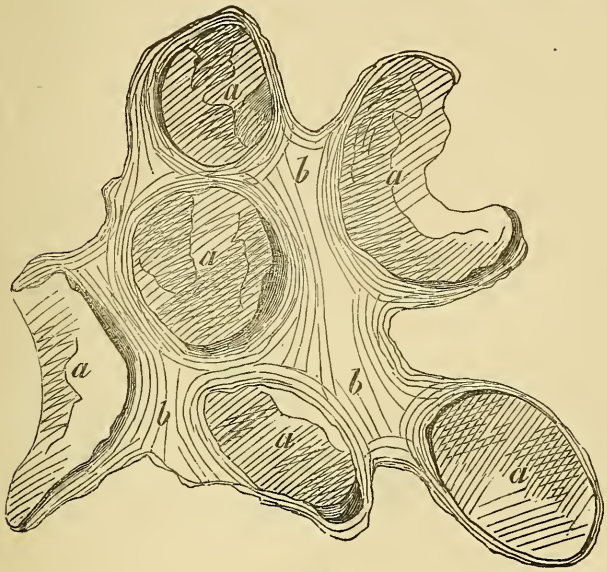

Fig. 1.

lisses, avec la coupe de leur noyau, et au milieu d'elles un vaisseau. Il y a, en effet, quelques vaisseaux dans ce tissu.

D'autre part, le tissu intermédiaire (*b*, fig. 1) a donné par dis-

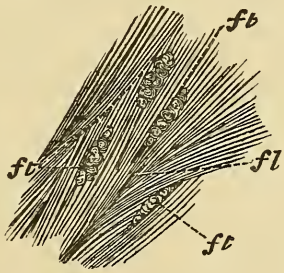

Fig. 2.

sociation une quantité considérable de tissu conjonctif avec élément élastique et quelques fibres lisses, le tout parcouru par de nombreux et volumineux vaisseaux.

Conclusicns. — Avant de terminer, permettez-moi les quelques réflexions suivantes, qui seront mes conclusions :

La ponction avant toute opération visant une tumeur abdomi-

Fig. 3.

nale me semble indispensable pour poser un diagnostic sûr et complet. Un accident m'a empêché de tirer du fragment enlevé par le trocart tous les renseignements que j'étais en droit d'en attendre. Il eût été intéressant pour le chirurgien de voir son diagnostic confirmé avant toute opération. Quant aux accidents,

Fig. 4.

s'il en fût survenu, ce n'est pas une péritonite qui eût empêché l'intervention chirurgicale, elle en eût seulement hâté l'époque.

L'hystéromètre-curvimètre que M. Terrillon a présenté l'an dernier m'eût peut-être permis d'entrer plus avant dans la cavité utérine, et par cela de reconnaître que la tumeur affectait le corps de l'organe. L'hémorrhagie vaginale qui s'est produite au cours de l'opération montre, en effet, que le canal utérin existait, mais les courbures qu'il décrivait avaient arrêté mon hystéromètre, qui n'était pas muni, comme celui dont je viens de parler, d'une partie flexible.

La ligature élastique du pédicule était le but que je me proposais. Devant le peu d'épaisseur des tissus, j'ai pensé un moment à faire une simple ligature au fil de soie et j'ai eu un accident. Aussi suis-je décidé, le cas échéant, à pratiquer le traitement intra-péritonéal par la ligature élastique. Seulement, je ferai la

ligature avant l'écrasement. L'expérience acquise me permet, en effet, de penser qu'il eût été plus facile d'appliquer et de serrer des tubes de caoutchouc au-dessous des clamps, alors que la tumeur était encore adhérente et permettait de faciles tractions.

Enfin, si j'ai obtenu un succès, je dois l'attribuer non seulement au dévouement et au sang-froid de mes aides, mais aussi à ce fait que, pratiquant l'hystérectomie de propos délibéré, j'avais cru devoir réunir sur la table d'opération tous les moyens à moi connus de faire la section de la tumeur. Les clamps, les ligateurs, le thermo-cautère et l'écraseur auraient pu être utiles, et plusieurs ont été employés ; mais au moment où survint l'hémorrhagie, alors que le pédicule friable avait besoin d'être serré, le fil de fer aurait déchiré les tissus, le thermo-cautère n'aurait pas donné sans dangers un résultat satisfaisant et les tubes de caoutchouc employés par Kléber, d'Odessa pouvaient seuls, sans nécessiter de manœuvres difficiles ou dangereuses, me garantir une constriction permanente.

10 JUIN 1881.

ARTHRITE TUBERCULEUSE DU GENOU ; AMPUTATION DE CUISSE.

Le 8 juin, je fus appelé à voir un enfant atteint d'une affection autrement fréquente que celle dont on vient de lire l'histoire.

Agé de 10 ans, Paul Lesauvage a été toujours malingre et débile; blond et maigre, il n'a jamais fait de maladie sérieuse; ses parents, cultivateurs à Bléville, près le Havre, sont robustes, mais les autres enfants sont sujets aux bronchites et un frère est mort d'une méningite tuberculeuse. Aussi ne faut-il pas s'étonner que notre malade, après avoir difficilement passé le dernier hiver, ait vu survenir au printemps une douleur persistante dans le genou gauche; l'articulation toutefois n'était point enflée et l'enfant continuait à aller à l'école lorsque, vers Pâques, à la suite d'une chute il se vit forcé de garder le lit.

Le genou commença alors à gonfler, et après quelques semaines on se décida à porter l'enfant chez un médecin. Des pointes de feu et un appareil plâtré furent indiqués. On n'écouta pas ces conseils judicieux et on attendit encore plusieurs semaines. Bien entendu le mal empira et le malade fut de nouveau présenté à un autre médecin. L'appareil plâtré fut de nouveau conseillé; on s'entêta et plusieurs semaines furent perdues inutilement : c'est alors que je fus appelé.

Le genou était devenu très volumineux et sa circonférence égalait trois fois celle du genou sain, la peau était d'un rouge sombre et cette coloration mal délimitée à la périphérie, se trouvait continuée par des sillons rougeâtres intéressant les deux tiers inférieurs de la cuisse. La main appliquée sur la tumeur permettait de percevoir une sensation de fluctuation très évidente en certains points (surtout à la partie externe), de dureté en certains autres points. L'état général était mauvais. Le poumon soigneusement examiné ne donnait aucune indication pouvant faire croire à l'existence de tubercules; bref, je me crus en droit de porter le diagnostic : tuberculose localisée de l'articulation du genou.

Devant une affection d'un pronostic aussi grave, je réclamai les lumières de mon confrère le Dr Gérard-Laurent, qui avait déjà

vu le malade et notre avis commun fut qu'une amputation était devenue indispensable.

Le Dr Powilewicz ayant vu le malade le lendemain, l'opération fut décidée pour l'après-midi même, le pouls indiquant 127 p. et la température 37,8.

Le 10 juin, à 3 heures du soir, assisté des deux confrères, cités plus haut, et de deux internes, je chloroformai le malade. Les précautions antiseptiques furent suivies entièrement. M'étant décidé pour la méthode circulaire, la section de la peau fut faite aussi bas que possible; les muscles incisés en deux temps et l'os scié à l'union des deux tiers supérieurs au tiers inférieur. L'hémostase, à l'aide de la bande d'Esmarch, permit de faire l'opération presque à blanc. Un drain fut laissé au fond de la plaie qui fut réunie près des points de suture, profonde et superficielle, en fil d'argent.

L'opération dura une heure et fut bien supportée.

A 4 heures, le malade se réveille et passe le reste de la journée sans souffrance. T. s., 38,2. P. s., 140.

Le 11. La nuit a été bonne, bien que le malade soit très faible.

Au matin, la langue est sèche, la peau chaude. La journée est pénible et le soir il y a tendance à une augmentation de la fièvre. T. m., 38°. P. m., 150. T. s., 38,2. P. s., 154.

Le 12. Le malade n'est pas allé à la garde-robe, bien qu'il ait pris dans la matinée de l'huile de ricin; mais la nuit a été bonne; se plaint de quelques douleurs dans la jambe.

A la visite du soir, j'apprends que le malade est allé largement à la garde-robe, qu'il a facilement uriné. La langue est bonne, il n'a pas souffert de la jambe. T. m., 38,5. P. m., 147. T. s., 38,4. P. 130.

Le 13. Premier pansement qui me fait espérer une réunion par première intention. Le soir, le malade semble plus faible et m'inspire quelques inquiétudes. T.. 39,4. P., 150.

Le 14. Va mieux au matin; la journée est bonne et jusqu'au 18 je n'ai rien à signaler. T. oscille entre 38,4 et 39°. P., entre 130 et 150.

Le 18. Le malade va très bien, mais a eu pendant la nuit quelques crachats sanglants, mange peu et sans appétit. T., 38,4. P., 110.

Le 19. Au pansement, suppuration abondante; la réunion par première intention n'a pas été obtenue. Je suis obligé d'employer des bandelettes de collodion pour ramener la peau qui tend à se rétracter.

Le malade crache toujours un peu de sang. T., 38,2. P., 116.

Depuis ce moment la guérison a marché rapidement; après quelques jours de suppuration, une réunion par seconde intention a été obtenue.

Vers le milieu de juillet l'enfant commençait à se servir de béquilles, les crachats sanglants avaient complètement disparu, l'état général était excellent, l'enfant avait très visiblement engraissé.

Maintenant muni d'un pilon que le moignon supporte facilement, l'opéré marche et court facilement, et peut se considérer comme entièrement guéri de son affection locale.

L'observation que je viens de rapporter rapidement n'offre rien de curieux en soi, et je ne m'y arrêterais pas si depuis quelque temps la question de l'opportunité de l'intervention chirurgicale chez les phthisiques n'était à l'ordre du jour.

De nombreux travaux ont, en effet, été publiés depuis ces dernières années, les uns préconisant l'immobilisation, la méthode de douceur, la conservation en un mot, les autres discutant la valeur des opérations pratiquées sur les phthisiques.

Sans entrer dans tous les détails, il m'a semblé que l'accord est loin d'être établi, et que la lutte à coups de statistiques continuera longtemps. Les uns veulent, en effet, que, jusqu'à ce qu'il soit prouvé que l'infection générale suit nécessairement la manifestation locale de la diathèse, on n'intervienne pas chirurgicalement dès le début de l'affection, à supposer naturellement que le diagnostic d'arthrite tuberculeuse primitive soit nettement établi. (Ch. Leroux. De l'intervention chirurgicale dans les cas de tuberculose localisée à une jointure. Connaissances médicales, 11 nov. 1880.)

Les autres, au contraire, déclarent que c'est surtout quand il s'agit de tuberculose primitive d'une articulation, que l'opération doit être faite : c'est alors que, grâce à l'éloignement du foyer d'où peut partir l'infection générale, l'on procure à l'opéré une guérison presque toujours définitive. (De la résection des articulations par la méthode antiseptique et, en particulier, De la résection du genou dans les cas de tuberculose articulaire, par Rydigier, in Revue de chirurgie, mars 1881.)

Pour moi, qui n'ai point d'opinion à émettre, je n'eus pas besoin pour me décider de considérer si la tuberculose articulaire primitive peut engendrer la tuberculose généralisée et si l'ablation du foyer primitif arrête l'évolution du processus morbide. L'enfant soumis à mon examen était dans un état général telle-

ment grave que c'était l'opération immédiate avec ses aléa ou la terminaison fatale à bref délai.

Quant au choix de l'opération à pratiquer, plusieurs raisons m'ont décidé à préférer l'amputation à la résection.

D'une part, l'affection s'étendait jusqu'au tiers moyen de la cuisse; il m'eût fallu enlever une quantité considérable du fémur et amener un énorme raccourcissement du membre.

D'autre part, l'état général était fort mauvais, et je trouvais préférable une amputation, qui permet le relèvement rapide des forces, à une résection qui demande un temps souvent très long pour la réparation. Dans l'amputation, d'autre part, pas ou peu de suppuration, et avec l'été toutes chances d'un rétablissement sérieux, permettant de supporter sans défaillance les froids de l'hiver. Avec la résection, au contraire, il fallait prévoir six ou huit mois de suppuration, et l'enfant eût risqué, débile et chancelant, de succomber à la première bronchite contractée dès l'automne au moindre abaissement de la température,

Enfin, et cette dernière raison, à mon avis, a sa valeur, la résection du genou chez les enfants est loin de donner les beaux résultats qu'on en obtient chez l'adulte. « Pour les jeunes enfants, dit Lefort (Manuel de médecine opératoire, p. 465), la question de l'accroissement ultérieur du membre a été discutée. Il faut reconnaître qu'en général l'accroissement est plus lent que sur le membre sain, de telle sorte qu'avec les années le raccourcissement augmente. C'est ce que j'ai pu constater récemment sur mon premier opéré, Claude M..., âgé de 9 ans, réséqué en 1862. »

Un récent travail de M. Ollier (De la résection de la hanche au point de vue de ses indications et de ses résultats définitifs, Revue de chirurgie, mars, mai et juillet 1881) nous en donne l'explication suivante :

« Le fémur, comme tous les grands os des membres, ne s'accroît pas également par ses deux extrémités. L'accroissement par son extrémité inférieure est environ le double de l'accroissement par l'extrémité supérieure, c'est-à-dire qu'il s'accroît de 2 centimètres par en bas, tandis qu'il grandit de 1 centimètre par en haut. Cette proportion, quoique n'étant qu'approximative, est en rapport avec tous les faits d'observation et d'expérimentation qu'on peut faire servir à la détermination de la croissance du fémur. Le rapport de 1 à 2 entre les deux cartilages de conjugaison du fémur n'est pas constant pendant toute la période de croissance. Il représente l'accroissement total de la naissance à

l'âge adulte ; mais, au début de la vie, c'est par en haut que le fémur s'accroît le plus. Jusqu'à 4 ou 5 ans, l'accroissement se fait en somme à peu près également par les deux extrémités.

« C'est à partir de la cinquième année que l'accroissement par l'extrémité supérieure se ralentit relativement à celui qui s'opère par l'extrémité inférieure. De l'âge de 4 ans à la fin de croissance, le rapport n'est plus que de 1 à 3 ; en d'autres termes, le fémur gagne durant cette période 1 centimètre par en haut, tandis qu'il grandit de 3 centimètres par en bas. »

Par suite, si une résection de la hanche a moins de gravité au point de vue du raccourcissement après 4 ans, une résection du genou amène un arrêt de développement quand elle est pratiquée de l'âge de 4 ans à la fin de la croissance.

16 JUIN 1881.

LYMPHOSARCOME DE LA RÉGION SUS-CLAVICULAIRE. EXTIRPATION.

La dame L..., âgée de 46 ans, demeurant rue Piedfort, 18, est grande, un peu maigre, d'un teint légèrement terreux. Cette personne a eu huit enfants; lors de sa dernière couche survenue il y a treize ans, elle a beaucoup crié et c'est à ce fait qu'elle attribue l'apparition au côté gauche du cou d'une petite tumeur indolente et pendant fort longtemps trop peu développée pour inspirer des inquiétudes. Toutefois, depuis cinq ans, une augmentation sensible se produisit.

Il y a un an environ, un coup reçu dans la région malade amena une aggravation caractérisée surtout par des douleurs et des élancements à forme névralgique se propageant au loin sur le trajet des nerfs, depuis l'épaule et la clavicule jusqu'à l'oreille et à la région occipitale.

La tumeur, au début de cette année, a le volume d'une petite orange, ovoïde, à grand diamètre parallèle à la direction du sterno-cléido-mastoïdien; elle s'étend de la clavicule qu'elle effleure, jusqu'à l'angle du maxillaire inférieur, d'ailleurs très mobile, glissant aisément sur les parties voisines et profondes, de consistance élastique et à peu près indolente. La peau qui la recouvre est saine, sans adhérence, sans changement de coloration ou de consistance. On ne remarque pas à sa surface de dilatations variqueuses.

Les fonctions de la région ne semblent en rien entravées par la production morbide. Pas de phénomène de compression du côté des gros vaisseaux. Pas de troubles du côté de la respiration ou de la phonation; seulement un peu de tendance à la dysphagie, et quelque gêne dans les mouvements de déglutition. Dans ces mouvements les accès névralgiques, dont nous avons parlé, s'exagèrent.

Au commencement de cette année, la malade, ne pouvant se résoudre à une opération, se met entre les mains d'un empirique,

qui, croyant avoir à combattre un kyste, prescrit des caustiques et cherche à amener l'ouverture de la poche supposée par des applications répétées. Le résultat est une ulcération de la peau et, après un certain temps, l'apparition de fongosités rendant une sanie de mauvaise nature à odeur infecte. En même temps les douleurs s'exaspèrent, deviennent intolérables et décident la malade à me faire demander de nouveau, l'intensité des douleurs lui faisant maintenant désirer l'opération. A ce moment l'état général s'est seusiblement aggravé. Teinte jaune prononcée du tissu. Inappétence, etc. T. s., 39°.

Le 16. La malade ayant été chloroformisée, je fais une incision de 10 centimètres, s'étendant de l'apophyse mastoïde à la clavicule, et parallèle au sterno-mastoïdien. Cette incision correspond à la partie antérieure de la tumeur et se trouve à 1 centimètre en arrière du sterno-mastoïdien. Le lambeau antérieur contient la jugulaire externe que je suis obligé de disséquer dans toute la longueur de la plaie. La coque fibreuse qui entoure la tumeur s'énuclée, d'ailleurs, facilement, sauf à la partie inférieure, où elle est presque en contact avec l'artère sous-clavière, et en haut où elle semble adhérer aux aponévroses des muscles de la nuque. Toutefois, en y allant avec précaution, je puis sectionner le pédicule ainsi formé en haut. Nous pouvons alors nous rendre compte de la véritable situation de la tumeur qui était superficielle et s'étendait entre l'angulaire et le sterno-mastoïdien, cachant complètement les scalènes.

Huit points de suture profonde et quatre points de suture superficielle faits au fil d'argent, referment cette large et profonde plaie; un drain est laissé dans la partie inférieure de l'incision. L'opération qui a duré une heure un quart ne s'est accompagnée d'aucun accident. Grâce au concours de mes confrères les Drs Boutan, Gérard Laurent et Powilewicz et secondé de trois internes, j'ai pu arrêter rapidement l'hémorrhagie en nappe qui suivit l'énucléation du ganglion dégénéré. Le sommeil anesthésique fut complet et ne présenta aucun incident, malgré les accidents nerveux auxquels l'opérée était sujette.

Le soir l'état général est satisfaisant, il y a quelque tendance au vomissement.

Le 17. La nuit a été bonne. P. 116. T. 39,4. R. 24.

Le soir je constate une certaine fièvre, la malade est nerveuse, la face vultueuse. Les vomissements ont complètement cessé depuis le matin. P. 117. T. 40°. R. 26.

Le 18. Le premier pansement est fait, la plaie tend à se réunir

par première intention, à peine un peu de gonflement et de rougeur. P. 115. T. 39,8. R. 24.

Une purgation prise le matin a eu un bon résultat, il n'y a pas de tendance à la fièvre dans la soirée. P. 108. T. 39,6. R. 24.

Le 19. Je soutiens la suture à l'aide de fils de coton collodionné. La plaie est le siège d'un léger suintement. La malade a pu se lever plusieurs heures. P. m., 95. T. m., 37,6. R. 20. P. s., 104, T. s., 37,2. R. 22.

Le 20. P. m., 96. T. m., 37,6. R. 26.

Le 21. Légère suppuration au niveau du drain. Je l'enlève, tout le reste de la plaie est réuni par première intention. P. m., 80. T. m., 37,6. R. 20.

Le 22. P. 76. T. 37,2. R, 20.

Depuis cette époque la guérison s'est accentuée rapidement, la réunion de la plaie s'est consolidée et maintenant la malade se trouve complètement délivrée de sa tumeur. Les douleurs lancinantes qu'elle éprouvait ont complètement disparu, la teinte jaune de la face a fait place à une coloration normale. L'embonpoint se fait manifeste. A peine quelques douleurs dans le bras, mais douleurs dues à une diathèse rhumatisme dont la malade a souffert bien avant l'apparition de la tumeur enlevée.

Examen de la tumeur. — Soumise pendant un certain temps à l'action de la liqueur de Muller, la tumeur, examinée au microscope, permet de reconnaître, par dissociation, qu'elle est composée uniquement de deux sortes de cellules; les unes grandes, géantes, par rapport aux autres, sont disposées par paquets et formées chacune d'un corps cellulaire granuleux et d'un noyau muni d'un fort nucléole brillant. Noyau et nucléole se colorent bien par le picro-carminate.

Les autres cellules, de formes très diverses, étoilées, triangulaires, fusiformes, ovoïdes, etc., sont toutes pourvues d'un noyau et représentent du tissu conjonctif en formation (corps fibroplastiques de Robin).

Nous nous trouvons donc avoir devant nous les éléments d'un sarcome (note due à l'obligeance du Dr H. Beauregard).

L'opération dont on vient de lire les détails se pratiqua avec la plus grande facilité et aucune complication n'en vint enrayer la marche régulière. Je dois dire toutefois que j'hésitai quelque temps à l'entreprendre.

Les tumeurs de la région cervicale offrent, en effet, plusieurs dangers qui sollicitent l'attention du chirurgien et l'arrêtent dans sa détermination.

Le diagnostic, d'abord, est difficile à établir d'une manière précise; il est parfois même impossible à faire et sa portée au point de vue du pronostic opératoire est de toute importance.

Dans le cas dont je m'occupe je savais n'avoir pas devant moi une tumeur kystique; l'âge de la malade, l'absence d'autres ganglions engorgés ne me permettaient pas non plus de croire à un cancer de la région. Toutefois, la teinte jaune des tissus, l'état de débilitation qui était survenu, les douleurs lancinantes à forme névralgique, irradiant le long des filets nerveux, m'ont fait longtemps réfléchir et hésiter. Ce qui a levé pour moi la difficulté et m'a fait passer outre, c'est l'histoire de la malade elle-même.

Pas d'antécédents de famille. La maladie était survenue il y a huit ans, avait eu un développement lent, tout à fait local, sans aucun retentissement ganglionnaire.

Tous ces faits, surtout la longueur du temps mis par la tumeur à acquérir son développement, m'ont fait admettre l'hypothèse d'un lymphadenome ou d'un lymphosarcome bénin. J'avoue que je penchais plutôt pour le premier diagnostic (lymphadénome), en raison de la sensation de mollesse et de fausse fluctuation que ressentaient les doigts en comprimant la tumeur. Mais, dans l'espèce, l'erreur n'avait aucune importance, l'opération était indiquée dans l'une et l'autre hypothèse, avec les mêmes chances et les mêmes dangers.

L'important n'était pas de savoir si j'avais devant moi un lymphadénome ou un lymphosarcome, mais bien de reconnaître si la tumeur avait les caractères de la malignité, si, l'opération faite, je n'avais pas à redouter une récidive, soit dans la plaie, soit dans un des organes splanchniques.

Pour les raisons citées plus haut, je ne l'ai pas pensé, et jusqu'à ce jour (quatre mois après l'opération) aucun fait n'est venu contredire cette opinion.

Un autre danger, mais qui ne saurait que rarement contre-indiquer l'opération, c'est la difficulté qu'il y a de faire exactement le diagnostic de la situation, des connexions et rapports de la tumeur. Ce diagnostic a aussi sa grande importance, car il fera préjuger des difficultés opératoires qui seront rencontrées.

En ce qui me concerne, l'opération a montré que le ganglion dégénéré était complètement entouré de sa coque fibreuse, ce qui a rendu l'opération facile. Mais auparavant il m'eût été impossible d'affirmer d'une façon absolue, malgré la mobilité apparente de la masse, qu'il n'y avait pas d'adhérences profondes et multiples avec les organes si nombreux qui traversent cette région.

La tumeur s'enfonçait, en effet, sous le sterno-mastoïdien et pouvait être en connexion avec la carotide et le pneumo-gastrique. En bas il était évident qu'elle ne comprimait pas la sous-clavière, car les mouvements de haut en bas imprimés au néoplasme ne faisaient subir au pouls radial aucune modification.

Mais l'œsophage semblait comprimé et une certaine dysphagie en était la conséquence. Le larynx et la trachée semblaient libres de tout contact. Certains faisceaux nerveux étaient comprimés et si les douleurs lancinantes, irradiant dans l'oreille, la nuque et l'épaule semblaient indiquer que cette compression n'intéressait que les branches superficielles du plexus brachial, rien ne prouvait que je ne pouvais, dans la dissection, me trouver en présence du pneumo-gastrique ou du phrénique.

Je n'insiste pas sur les dangers de l'opération en elle-même, sur la possibilité de l'ouverture d'une veine volumineuse (la jugulaire externe a été disséquée dans une grande partie de son étendue). Le danger de l'entrée de l'air dans la veine est toujours à redouter, mais en y allant avec lenteur et en prenant soin de ne diviser les gros vaisseaux qu'entre deux ligatures, on est à peu près sûr d'éviter cet accident.

Toutes ces raisons m'ont fait pendant quelque temps retarder mon opération que je considérais comme dangereuse, et je n'ai cédé qu'aux instances réitérées de la malade, que des douleurs continuelles torturaient et qui marchait à grands pas vers un état de consomption et d'hecticité plus grave que l'intervention devant laquelle je reculais.

Dans cette opération, comme dans celles qui ont précédé, ce sont les accidents présents ou à intervenir qui m'ont servi d'indication.

« Pour agir, en effet, a dit récemment un auteur, il faut que la gravité du mal soit plus grande que celle de l'intervention chirurgicale. » (Pozzi, Thèse d'agrégation, 1875.)

En commençant ce travail, j'ai déclaré que je ne me proposais pas d'entrer dans la discussion de questions scientifiques, que je me contenterais de faire l'étude clinique des faits intéressants observés par moi pendant l'année.

Toutefois, deux cas remarquables se sont rencontrés, que j'ai cru pouvoir présenter à la Société de chirurgie, et on me permettra d'y revenir un instant, car ils intéressent aussi bien la théorie que la pratique.

Le premier de ces cas se rapporte à une ostéotomie du fémur pour le redressement du genu valgum. Cette opération est nouvelle, puisque j'en ai publié la première observation en France. Voici ce qu'en dit M. Terrillon en commençant son rapport à la Société de chirurgie (séance du 30 mars 1881).

« C'est la seconde opération de ce genre que M. Beauregard présente à la Société de chirurgie; quoiqu'elle diffère peu de la première, puisque l'opération et ses suites furent identiques dans les deux cas, elle doit nous intéresser tout particulièrement, car elle peut nous servir à juger cette question jusqu'ici sujette à tant de contestations : je veux parler de l'ostéotomie pratiquée pour les incurvations des membres. »

Dans ce rapport une seule critique m'est adressée. Tout en suivant la méthode de Lister dans toute sa rigueur, au point de vue des soins extérieurs, je l'ai modifiée considérablement en ne mettant pas dans la plaie un tube à drainage, afin de permettre l'écoulement de la sérosité des muscles et des surfaces osseuses sectionnés ; il y a à craindre, par suite, que ce manque d'écoulement des liquides retenus dans la plaie ne donne lieu, dans certains cas, à des accidents graves et rapides. « Il suffirait qu'une cause quelconque de septicité vînt altérer ces liquides, malgré les précautions de la méthode de Lister, pour provoquer des accidents profonds, qui deviendraient rapidement graves. »

L'autorité du maître qui me fait cette critique me permet à peine de faire remarquer que dans mes opérations j'emploie le thermomètre et le consulte trois fois dans la journée. Une complication sur le point de paraître m'eût été immédiatement révélée et rien n'eût été plus simple que de rouvrir la plaie pour donner passage au liquide. L'emploi du drain est une précaution dont je reconnais, avec les autres chirurgiens, toute l'utilité, mais dans

bien des cas on peut en restreindre l'usage (il n'est plus employé dans l'ovariotomie), et j'ai craint que le contact d'un tube sur les os sectionnés ne déterminât une inflammation et ne donnât lieu à ces fistules si difficiles parfois à tarir.

Dans la discussion qui suivit cette lecture, M. Després déclare que le genu valgum est incurable aussi bien par le redressement brusque que par l'ostéotomie, la difformité se reproduisant ultérieurement. Quant à l'ostéotomie, il la considère comme peu dangereuse, la guérison est la règle.

M. Tillaux croit à la guérison, malheureusement le redressement brusque expose à la rupture des ligaments. On manque d'ailleurs de documents pour établir une comparaison entre les deux méthodes, et, sauf les deux observations de l'auteur, on est réduit à emprunter à la chirurgie étrangère les éléments d'une comparaison raisonnée. En réalité la question n'est pas tranchée.

M. Sée réfute l'assertion de M. Després, d'après laquelle l'ostéotomie serait une opération bénigne. Elle met les sujets dans les mêmes conditions qu'une fracture compliquée. Si l'on n'employait pas le pansement de Lister, les résultats seraient tout autres que ceux que l'on connaît.

M. Després, après avoir rappelé que de nombreux malades opérés par le redressement brusque ont besoin d'appareils pour marcher, déclare qu'il donnerait la préférence à l'ostéotomie, s'il lui fallait choisir entre les deux méthodes.

Enfin, M. Terrillon clôt la discussion en rappelant que mon premier opéré est encore dans les bonnes conditions où l'opération l'a mis il y a deux ans. Le second semble définitivement guéri. Rien ne peut faire craindre la récidive, ni chez l'un ni chez l'autre.

Quant au second cas présenté à la Société de chirurgie (hystérectomie), la gravité même de l'opération en faisait tout l'intérêt. M. Horteloup dans son rapport (séance du 20 juillet 1881) critique le mode que j'ai employé pour faire la ligature du pédicule et trouve que ce procédé demande trop de temps et est trop compliqué. D'autre part, il n'admet pas que la ponction doive toujours être faite pour compléter le diagnostic, et à ce sujet il relate deux faits démontrant le danger de cette opération préliminaire.

Ces critiques autorisées ne m'auraient point été adressées si l'opération avait été de celles dont le manuel opératoire est réglé d'avance et classique. Je n'aurais point fait ma ponction si je n'avais eu devant moi un de ces cas si rares qu'on n'ose y croire

et qu'on se sent porté à rechercher par tous les moyens la vérité le diagnostic précis.

Les fibromes du corps de l'utérus se rencontrent très rarement, et l'opération qui consiste à les extraire par l'incision abdominale est de date récente. « Tandis que l'ovariotomie est entrée aujourd'hui dans la pratique chirurgicale courante, l'ablation de l'utérus par la méthode sus-vaginale n'a encore été exécutée que par un petit nombre de chirurgiens.» (Thèse de Lethousey, 1879.)

Les premiers cas d'hystérectomie se rapportent à des opérations faites à la suite d'erreurs de diagnostic, et ce n'est guère qu'après 1863 que l'on a commencé à pratiquer l'opération de propos délibéré. A Kimball, selon les uns, à Kœberlé, selon les autres, revient l'honneur de l'avoir pratiquée, dans ces conditions, pour la première fois.

Acceptée avec faveur à l'étranger, cette opération n'est admise en France que depuis quelques années. En 1872, elle fut presque condamnée par l'Académie de médecine, et plus récemment encore (1877), on lit dans la dernière édition du Manuel de médecine opératoire de M. le professeur Le Fort: «On a publié, à Paris surtout, un assez grand nombre de succès, mais si l'on a présenté quelques malades guéries, on n'a guère présenté en même temps les parties qui auraient été retranchées. Pour ma part, ne trouvant pas dans ces observations une authenticité scientifique suffisante, je ne me crois pas obligé de les admettre et encore moins de les apprécier; j'attendrai des faits nouveaux, puisés à des sources plus sûres, pour discuter la valeur de l'hystérectomie et en décrire les procédés opératoires. »

Depuis cette époque de nouveaux faits ont été présentés à l'Académie de médecine et devant la Société de chirurgie, et les travaux de MM. Péan et Hardy, la thèse de M. Pozzi, celle plus récente de M. Lethousey, sont venus donner à la nouvelle opération le caractère scientifique qui lui manquait.

Quant aux autres observations qui font l'objet de ce travail, on a pu voir qu'elles sont toutes d'une gravité exceptionnelle. D'après les détails que j'ai donnés, ces divers cas nécessitaient une intervention chirurgicale, et la plupart de ces malades seraient morts aujourd'hui si je ne les avais opérés.

Paris. — Typ. A. PARENT, rue Monsieur-le-Prince, 29-31.
A. Davy, successeur.

Gaylord
PAMPHLET BINDER
Syracuse, N. Y.
Stockton, Calif.

COLUMBIA UNIVERSITY LIBRARIES
1010236961

BOUND
DEC 5 1958